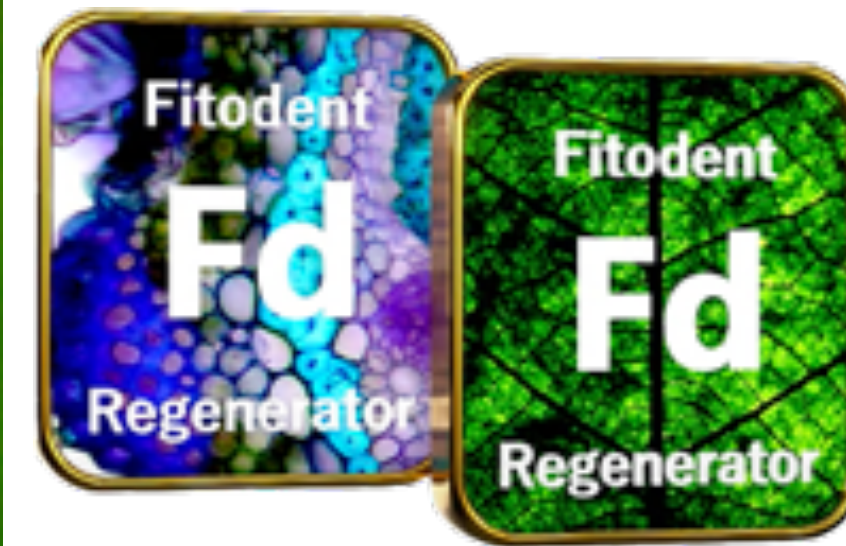



**ПОСТИМПЛАНТАЦИОННЫЙ ГИСТОГЕНЕЗ
В МЕСТЕ ПРИМЕНЕНИЯ АЛЛОГЕННОЙ DURA MATER
В ЛАБОРАТОРНОМ ЭКСПЕРИМЕНТЕ НА КРЫСАХ**

**ДОКЛАД КОНФЕРЕНЦИИ «ВОПРОСЫ МОРФОЛОГИИ XXI ВЕКА:
ИННОВАЦИОННЫЕ ТЕХНОЛОГИИ В ИССЛЕДОВАНИЯХ,
ДИАГНОСТИКЕ И ПРЕПОДАВАНИИ»**

23.09.2022 САНКТ-ПЕТЕРБУРГА



Авторский коллектив исследователей



Носова М.А. Врач-стоматолог-хирург-пародонтолог поликлиники №40 для творческих работников, Санкт-Петербург
Соискатель учёной степени кандидата медицинских наук, СамГМУ, Самара
mashanosova2013@gmail.com



Волова Л.Т. Доктор медицинских наук, профессор, Директор научно-исследовательского института биотехнологий «БИОТЕХ», Самара
csrl.sam@mail.ru



Шаров А.Н. Провизор, фармаколог, частный научный деятель, Генеральный директор ООО «Стоматологический магазин «РОМАШКА» (Санкт-Петербург).
Консультант по материалам «ЛИОПЛАСТ»
me@sharovalex.ru



Нефедова И.Ф. Главный специалист Центра биомедицинских клеточных продуктов НТИ "Бионическая инженерия в медицине" СамГМУ, Самара
i.f.nefedova@samsmu.ru



Трунин Д.А. Доктор медицинских наук, профессор, заведующий кафедрой стоматологии ИПО СамГМУ, директор стоматологического института СамГМУ, Лауреат премии Правительства РФ в области науки и техники, Почетный президент СТАР, Вице-президент Общества врачей России, Главный внештатный специалист стоматолог ПФО
trunin-027933@yandex.ru



Актуальность проблемы

Десневая рецессия - часто встречающаяся стоматологическая патология, как в России, так и в мировом масштабе

[Леус П.А., Казеко Л.А. 1993.]

Есть эффективные и безопасные методы лечения, предлагающие практически полное устранение одиночных и множественных рецессий десны (100%-ное закрытие поверхности корня зуба)

[Cairo F, Pagliaro U, Nieri M. 2008

Носова М.А., Березина Д.Д., Волова Л.Т., Шаров А.Н., и др. 2021]

Все современные методики за последние 30 лет дают качественно положительный клинический результат, стабильный в долгосрочной перспективе

[Cortellini P, Pini Prato G. Coronally 2012]



Актуальность проблемы

Проблема осложнений лечения рецессий десны также актуальна ввиду высокой частоты возникновения на ранних и отдаленных сроках

Чаще осложнения связаны: с ошибками при планировании хирургического лечения; при ошибочном выборе стратегии, тактики и хирургического протокола лечения; неадекватном выборе или применении конкретной методики операции в персонифицированной клинической ситуации пациента

[Koppolu Pradeep, Palaparthi Rajababu, etc 2012
G. Zucchelli, T. Testori, M. De Sanctis 2006]

Актуальность проблемы

При соблюдении современных научно доказанных протоколов лечения, осложнения практически отсутствуют при выполнении любой распространенной методики операций: Bjorn (1963), Де Санктис и Зуккелли (2000), «VISTA» Homayoun H Zadeh (2006)

Частота осложнений и их характер определяются состоянием комплекса тканей, формирующегося в месте операции и состоянием окружающих тканей: костной, соединительной, мягкими тканями десны, тканями зуба; в ранние сроки состоянием поверхностного и/или маргинального эпителия

[Yordanova, Iva. 2020

Jahnke P.V., Sandifer J.B., Gher M.E. etc 1993].

Рецидив при адекватном выборе стратегии и тактики лечения рецессий десны, соблюдении хирургического протокола операции; при соответствующем пред-, интра- и постоперационном ведении пациента практически не встречается

[Kanmaz B, Kanmaz MG, Kaval B, Buduneli N.2019

Shkreta M, Atanasovska-Stojanovska A, Dollaku B, Belazelkoska Z 2018,

Перова М.Д., Фомичева Е.А., и Хаджиева Э.Г. 2008]



Актуальность проблемы

Анализ гистологического состава тканей, образующихся в зоне имплантации у человека не встречается, ни в научной отечественной литературе, - ни в зарубежной: на английском, итальянском, испанском, французском, финском, немецком языках

Доказательства результата образования конкретного вида или комплекса тканей после подсадки dura mater субпериостально или в расщепленный слизисто-надкостничный лоскут (СНЛ), то есть в толщу мягких тканей десны также не встречаются в литературе

Установленная в подкожную клетчатку твердая мозговая оболочка за 60-90 суток замещается соединительной тканью аналогичного объема, а установленная на кость вместо удаленной надкостницы - за 30-60 суток индуцирует образование костной мозоли

[Ишмаметьев И.И., Ишмаметьев И.Л., Самарцева Н.Н., и др. 2013].



Актуальность проблемы

Есть опыт клинического применения имплантата ТМО и аутотрансплантата в одном протоколе операции у одного пациента. Отмечена одинаковая реакция на операцию и сопоставимый клинический результат по всем показателям

[Носова М.А., Волова Л.Т., Шаров А.Н., 2021].

Есть опыт лабораторного исследования с моделированием in vivo операции адекватной технике хирургического лечения рецессий однослойной техникой или двухслойной: с аутотрансплантатом и/или с имплантатом аллогенной ТМО

[Носова М.А. 2017].

Актуальность проблемы

Есть опыт применения ТМО при лечении рецессий десны у ортодонтических пациентов с уже имеющимися рецессиями десны или риском их образования в процессе ортодонтического лечения

Анализ КЛКТ показывает, что в области всех оперированных рецессий вестибулярно увеличивается объем костной массы

[Носова МА, Березина ДД, Волова ЛТ, Шаров АН, 2017].



Фенотипическое планирование (2017)

Важные фенотипические показатели	Конституция (Черноруцкий М.В., 1927)	Тип кости (Lechkolm и Zarb, 1983)	Объём кости	Объём десны (биотип)	Точки крепления мышц	Форма зубного ряда	Форма/размер зубов	Межальвеолярное расстояние	Гигиенические индексы
Значения и статусы	Гиперстения	1	Первичная дегисценция	Очень толстый (более 3 мм)	Определяются по анатомическому атласу. При тонком биотипе пальпирование	Выраженная зубо-челюстная аномалия, сужение верхнечелюстной дуги, в дистальных участках множественная скученность зубов, дистопия, тортоаномалия	Зубы крупные, треугольной формы	Прикус перекрестно-травматический	IG - 6,1 (HYG)
	Нормостения	2	Вторичная дегисценция	Толстый (2-3 мм)					ИК - 6,4 (KI)
	Астения	3	Атрофия в пределах нормы	Средний (1-2 мм)					GI - 7,0
	Атрофия	4	Исключающая хирургическое вмешательство атрофия	Тонкий (менее 1 мм)	Слизисто-мышечные тяжи на нижней челюсти фронтальной и справа в дистальном участке (в 4-ом сегменте)	PBI - 0			
Коэффициент ВОЗ (1980) - 1									
Комментарий: зачем это учитывать или на что влияет показатель	Влияет на склонность к атрофии и потенциал регенерации	Влияет на выбор плана зубосохраняющей операции	Влияет на прогнозируемую атрофию кости и десны после проведённой операции	Влияет на выбор протокола операции и пластического материала для изменения биотипа десны	Влияет на напряжение слизисто-мышечных тяжей и дизайн слизисто-надкостничного лоскута	Влияет на способ фиксации пластического материала и мобилизации слизисто-надкостничного лоскута	Влияет на необходимый размер пластического материала и выбор метода одонтопластики	Влияет на наличие суперконтактов и определяет послеоперационную перегрузку по прикусу	Влияет на послеоперационное состояние, риск воспаления, отдаленный результат



Показатели клинической оценки

Фенотипические показатели

1. Конституция пациента
2. Тип кости
3. Объём кости
4. Объём десны
5. Точки крепления мышц
6. Форма зубного ряда
7. Форма и размер зубов
8. Межалвеолярное расстояние
9. Гигиенические индексы

Пародонтологические показатели

1. Глубина рецессии (ГР)
2. Ширина кератинизированной десны (ШКД)
3. Толщина кератинизированной десны (ТКД)
4. Расстояние от режущего края зуба до зенита рецессии (РРД)
5. Величина зубо-десневого кармана (ЗДК)

- Проведена конусно-лучевая компьютерная томография (КЛКТ)
- Составлен план ортодонтического и пародонтологического лечения
- Заполнена пародонтологическая карта пациента


Жалобы - Диагноз - План лечения

Жалобы

1. Повышенная чувствительность от химических и термических раздражителей
2. Эстетические дефекты в области рецессий десны

План лечения

1. 1-ый и 2-ой сегменты: метод коронально-ротированного лоскута (раздельно) с ТМО (dura mater), Sanctis & Zucchelli, 2000
2. Фронтальный участок нижней челюсти (32-42): метод коронального смещения с СДДТ, с иссечением тяжей закрытым путем
3. 43-45 зубы: туннельный метод с СДДТ



Диагноз: Генерализованные рецессии десны 1-2-3 класса по Миллеру

Выбор методики операции

Фактор:

1. Класс рецессии по Миллеру
2. Класс убыли сосочка по Тарноу
3. Объём окружающих тканей десны
4. Некариозные пришеечные дефекты (НКПД)
5. Качество окружающих тканей десны
6. Наличие слизисто-мышечных тяжей
7. Мелкое преддверие полости рта
8. Степень экстррузии

Результат - выбор:

1. Методики операции
2. Пластического материала
3. Количество этапов лечения

- Проведена конусно-лучевая компьютерная томография (КЛКТ)
- Составлен план ортодонтического и пародонтологического лечения
- Заполнена пародонтологическая карта пациента



Патент «Способ медикаментозной поддержки пациентов при выполнении костно-пластических операций», RU 2631416

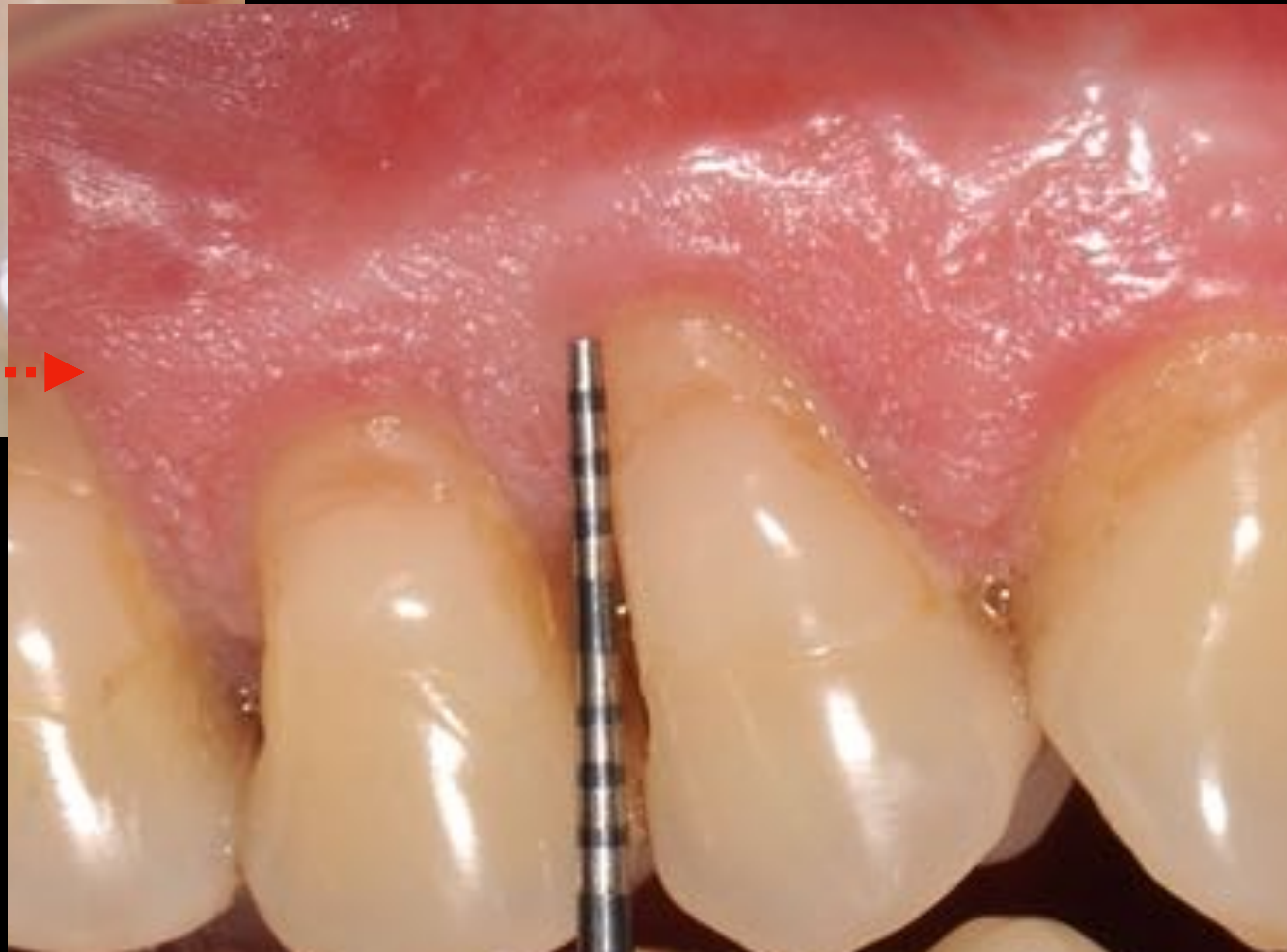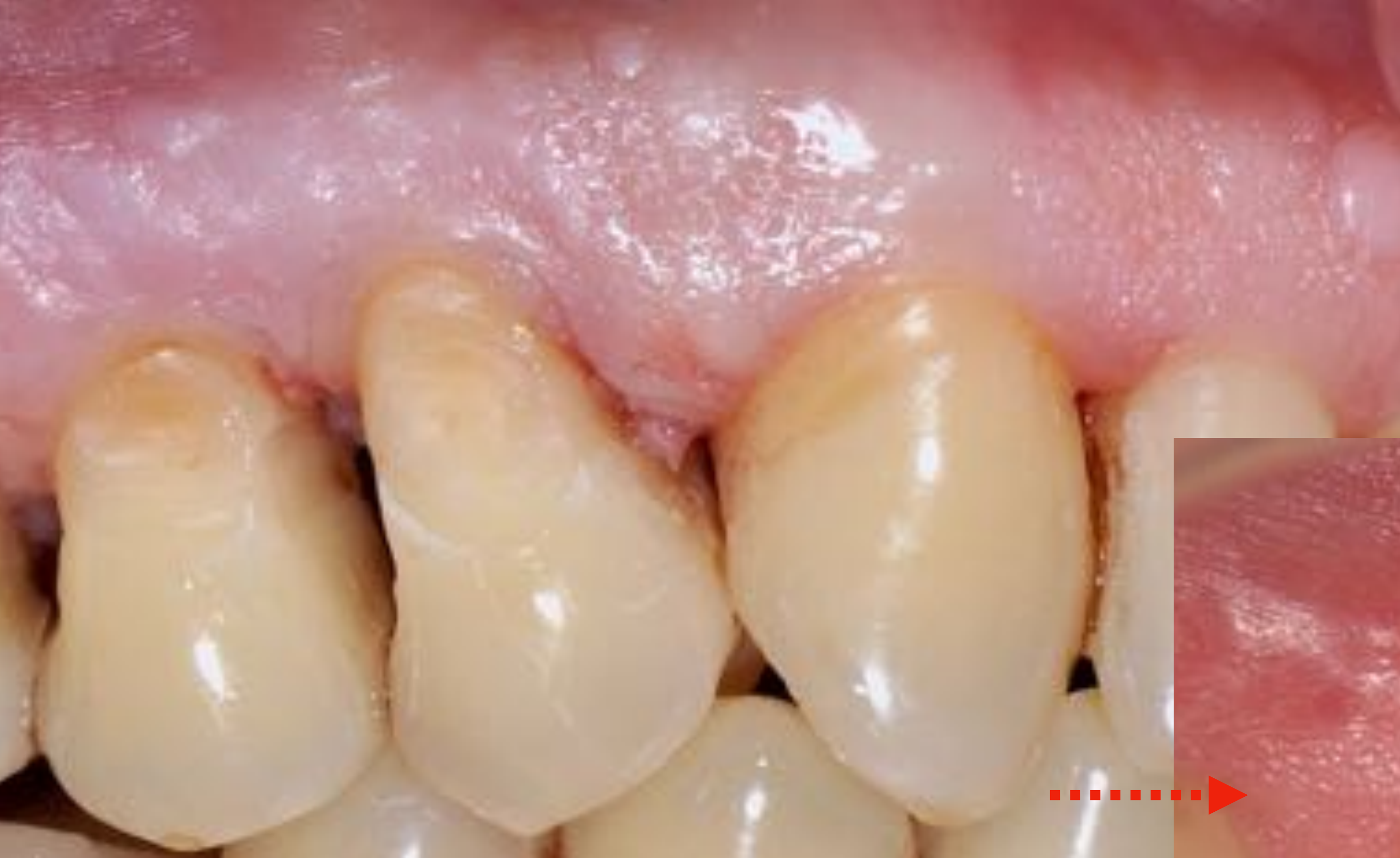Препарат	Недели до/после операции									Схема назначения
	-1	1	2	3	4	5	6	7	8	
Актовегин	+	+	+	+	+					1 тб 2 раза в день 4 нед.
Трентал 100 мг	+	+	+	+	+					1 тб 2 раза в день 4 нед.
Остеогенон					+	+	+	+	+	1 тб 2 раза в день 6-8 нед.
Зиртек		+								1-2 тб в день 3-4 дня
Клацид 500 СР		+								1 тб 1 раз в день 7 дней
Пробиотики и Пребиотики			+	+						По схеме до 2 недель
Нимесулид, Мелоксикам		+								При болях 2-3 тб 2-3 дня
Гель для швов Фитодент		+	+							3 раза в день до 2 нед.
Полоскание Фитодент		+	+	+	+					2-3 раза в день до месяца

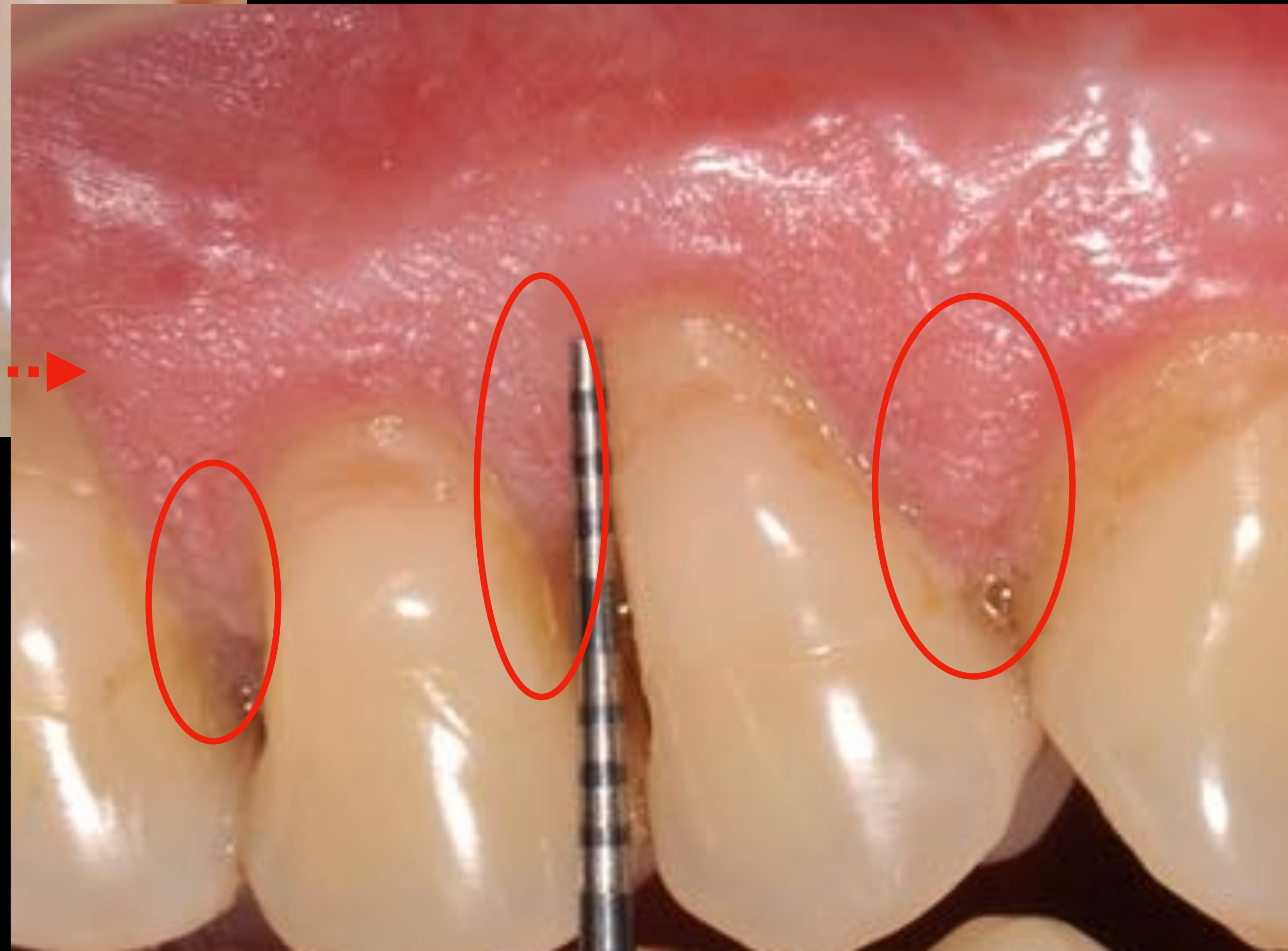
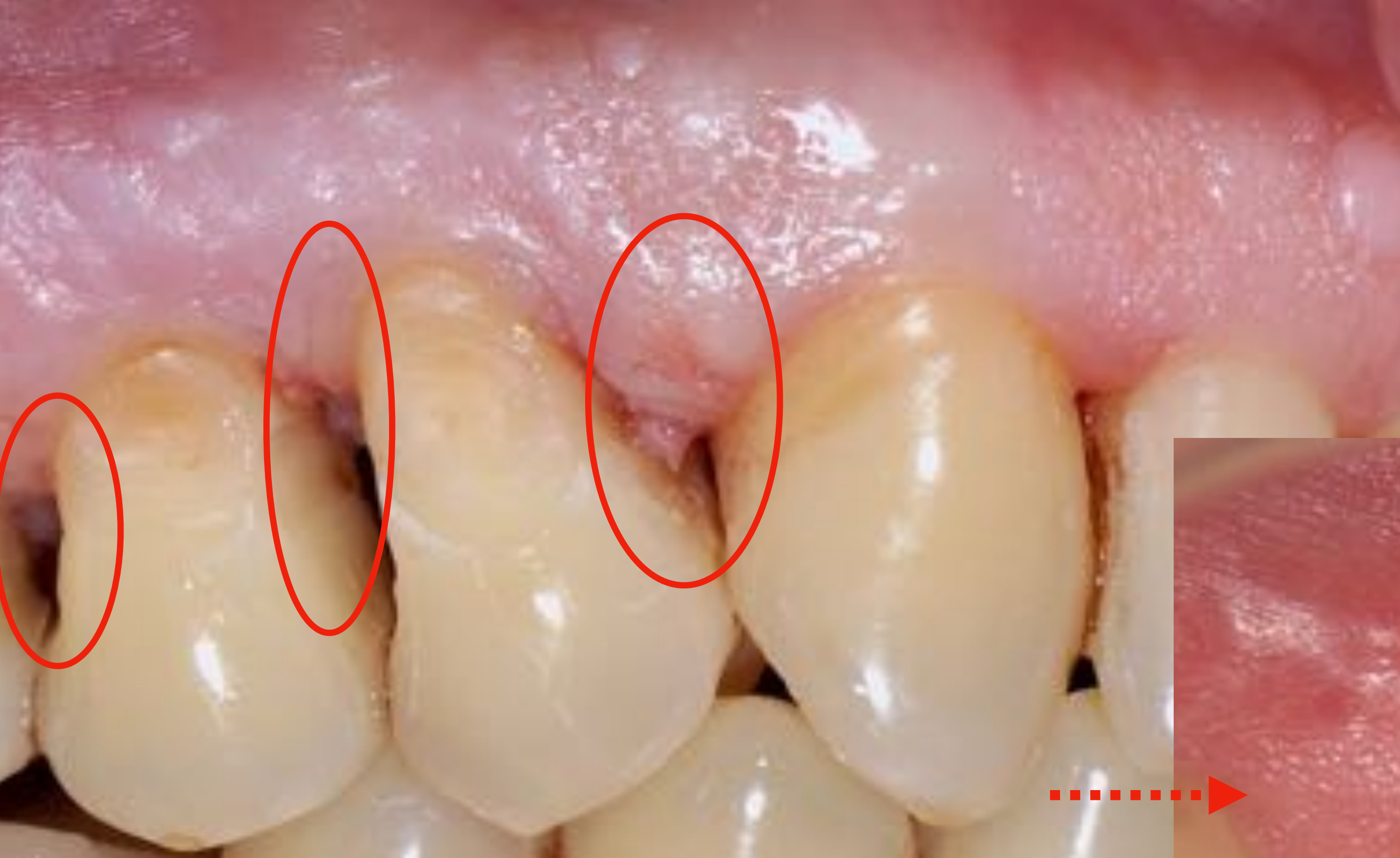Ведение пациента интра- и постоперационно

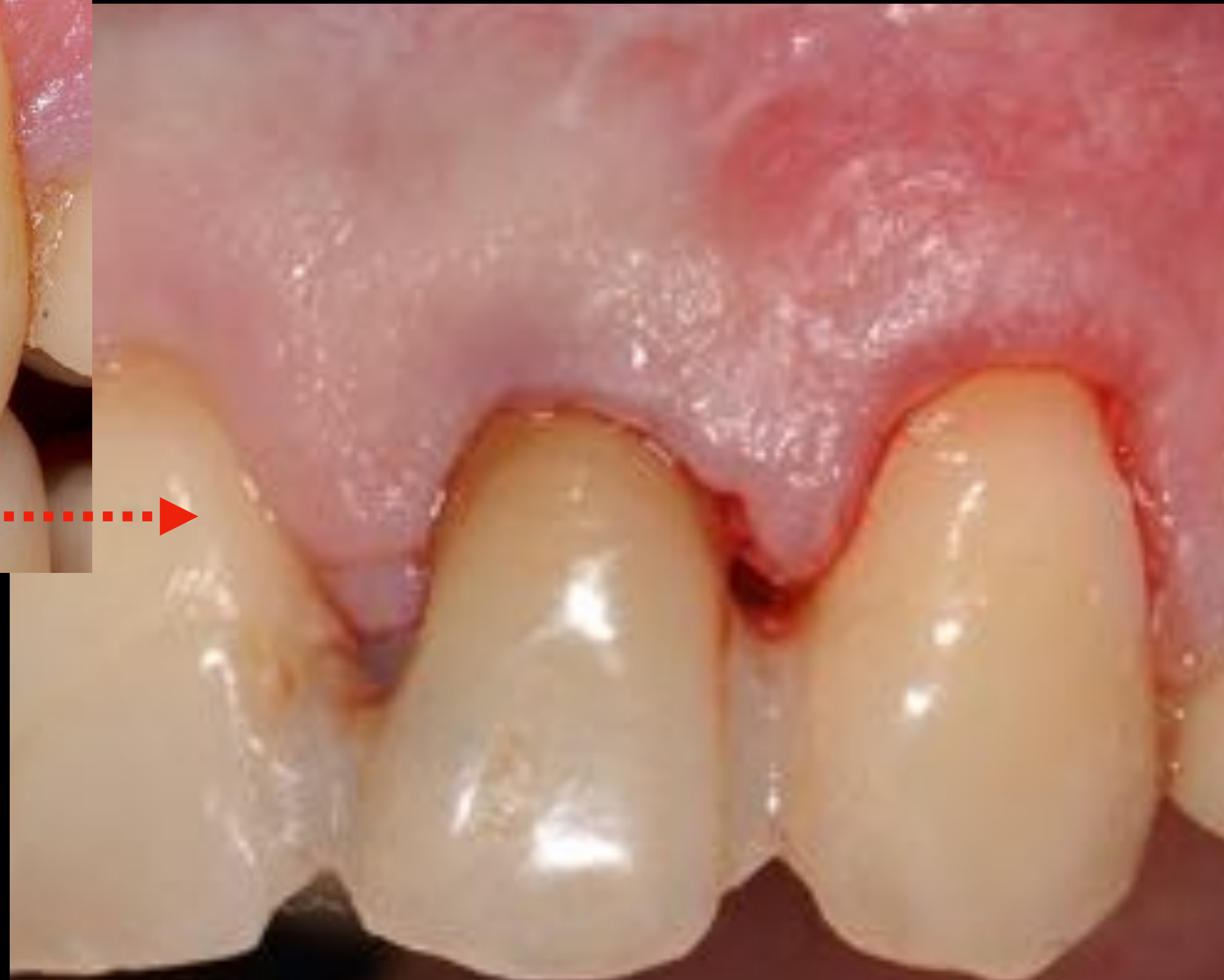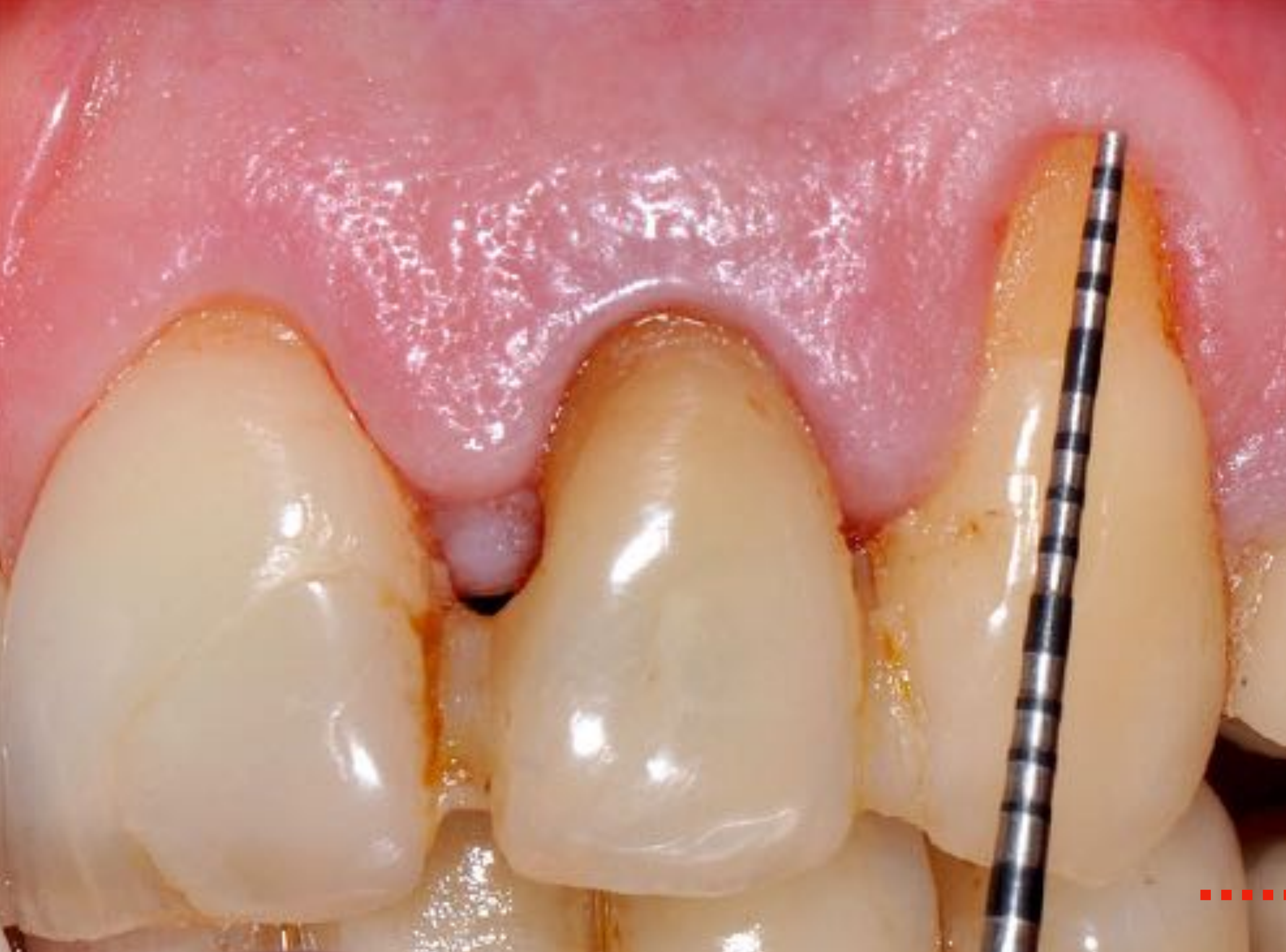1. Для обработки операционного поля: раствор с хлорофиллом и корой осины «Фитодент» (Россия)
2. Поверхность корней зубов обработана 17%-м гелем ЭДТА («Эндогель», Россия)
3. Местно в день операции и на 14 дней после был назначен гель с хлоргексидином 0,12% и хлорофиллом «Фитодент Периогель» (Россия)
4. Для уменьшения отека местно был назначен холод в первый день по 10-15 минут каждый час
5. При болевых ощущениях после операции ибупрофен в капсулах по 400 мг
6. 7 дней до операции и 14 дней после комбинация пентоксифиллина в таблетках по 100 мг («Трентал») и гемодиализата крови молочных телят в таблетках («Актовегин»)
7. В день операции и на три дня после цетиризин («Зиртек», Бельгия)

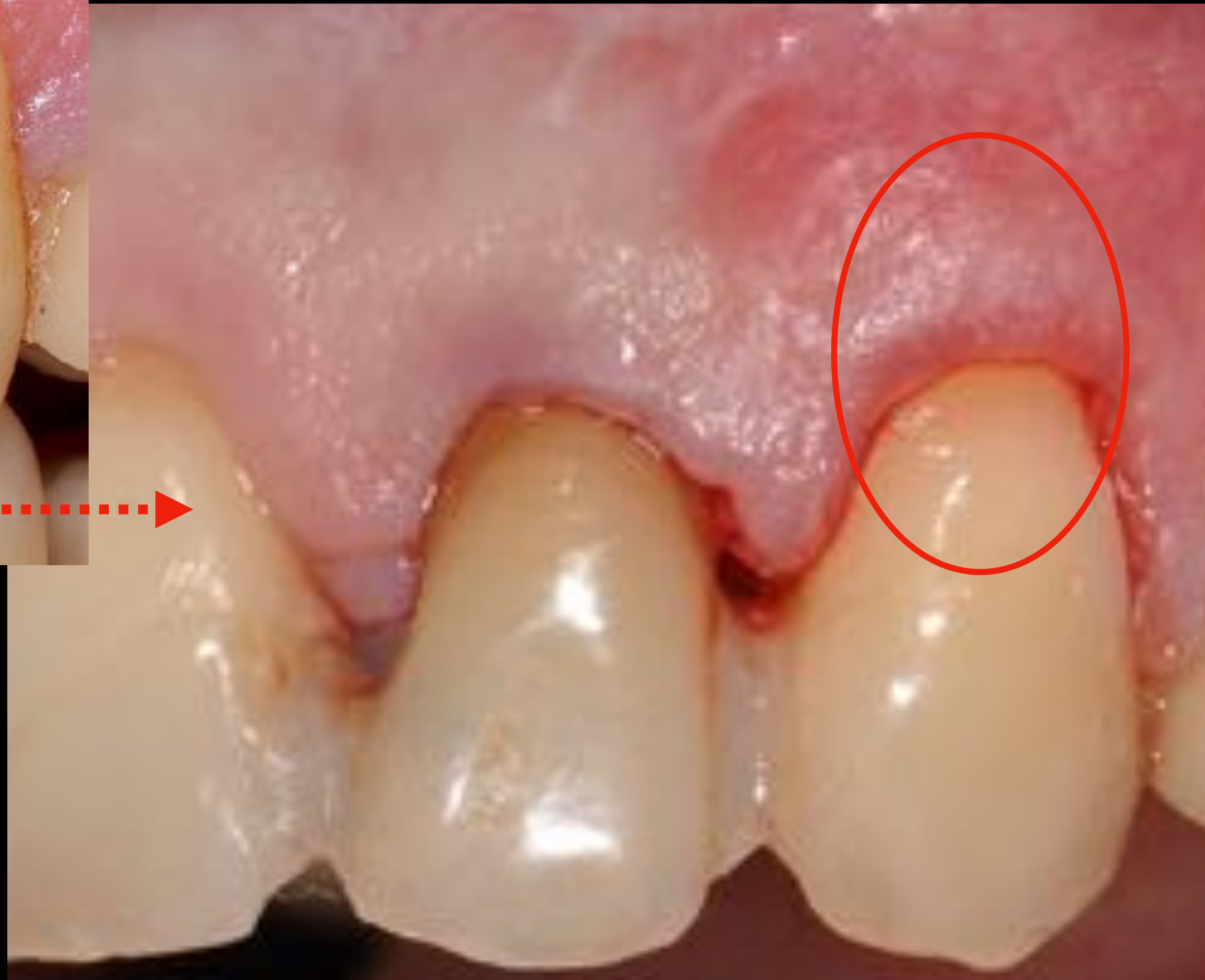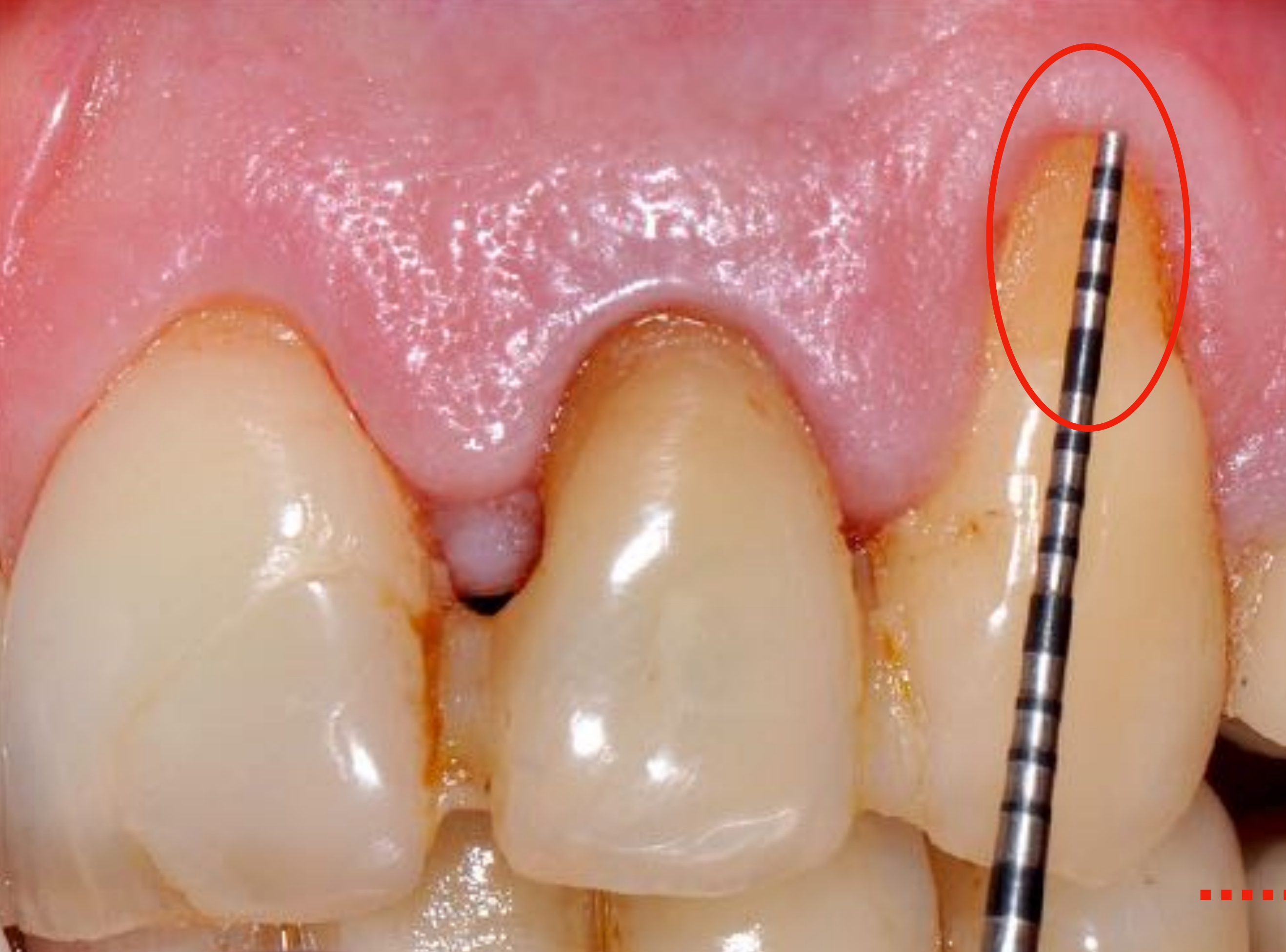Значения клинических показателей и класс рецессии до/после лечения

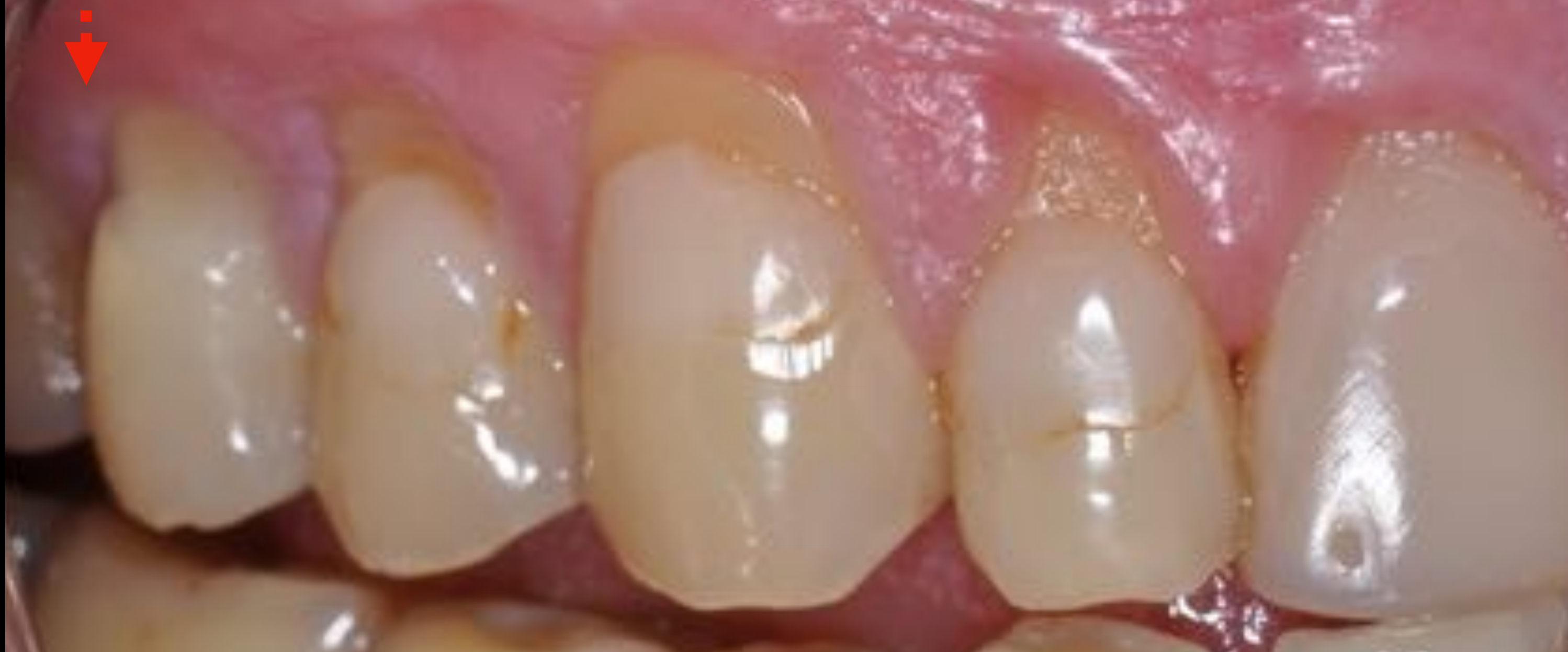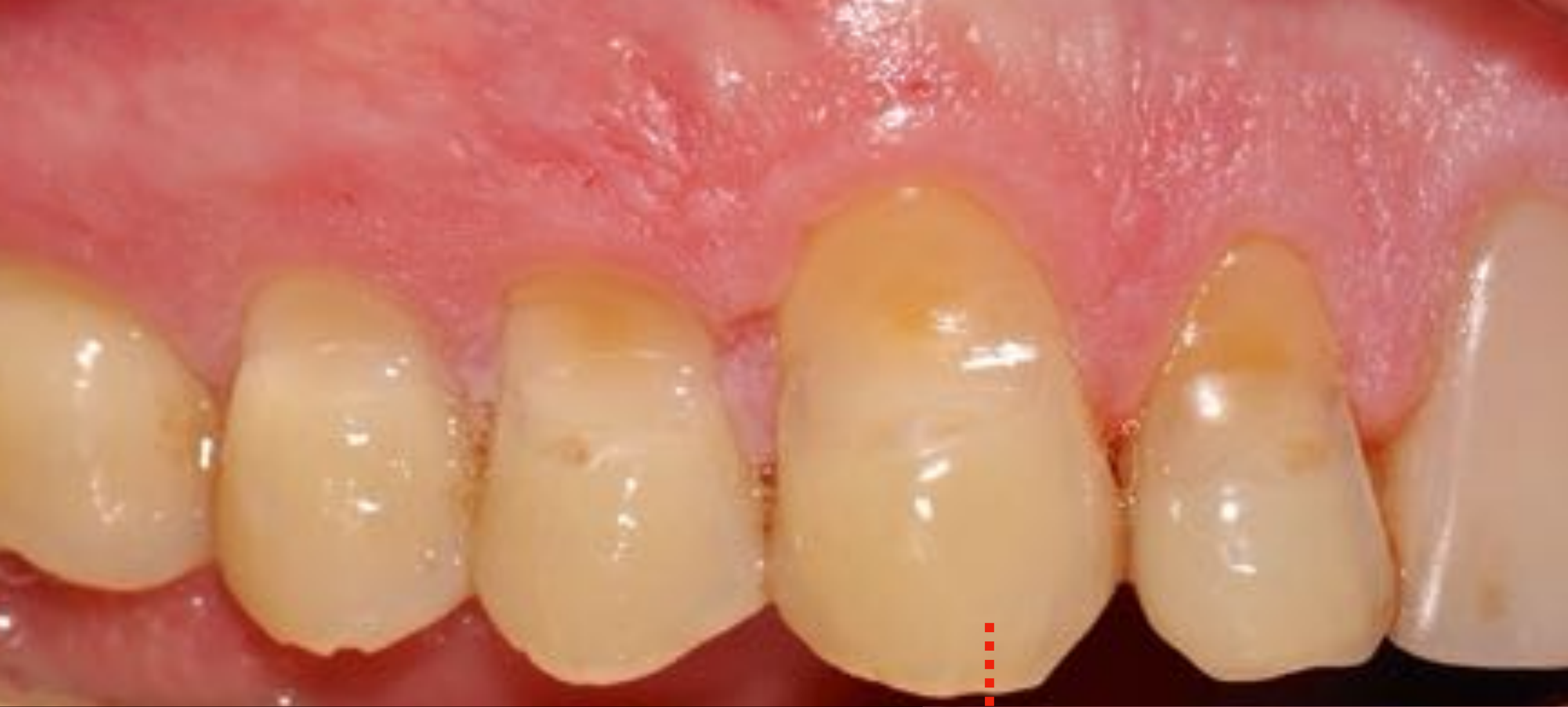аутотрансплантат/ ТМО	Номер зуба	Исходное клиническое состояние, мм					Состояние через 3 месяца, мм					Состояние через 6, мм					Состояние через 24 месяца, мм					% закрытия корня зуба (%ЗК)
		ГР	ТКД	ШКД	РРД	ЗДК	ГР	ТКД	ШКД	РРД	ЗДК	ГР	ТКД	ШКД	РРД	ЗДК	ГР	ТКД	ШКД	РРД	ЗДК	
ТМО	11	1,5	1	2,5	12,5	1	0	2,5	4	11	1	0	3	4	11	1	0	3	4	11	1	100,00
ауто-	12	1	1,2	3	10	1	0	3	4	9	1	0	2,5	4	9	1	0	2,5	4	9	1	100,00
ауто-	13	1,5	1,2	3	12	1,5	0	2	3	10,5	1,5	0	2,5	4	10,5	1,5	0	2,5	4	10,5	1,5	100,00
ТМО	14	2	1	1,5	10	1,5	1	2	3	9	1	0	2,5	3	8	1	0	2,5	3	8	1	100,00
ТМО	15	2	0,7	1,5	10	1,5	0	2	3,5	8	1	0	2	3	8	1	0	2	3	8	1	100,00
ТМО	16	4,5	0,7	1	12	1,5	1	2	2,4	8,5	1	0	2	3	7,5	1	0	2	3	7,5	1	100,00
ТМО	21	1	2	2,5	13	1	0	2,5	4	12	1,5	0	3	4	12	1,5	0	3	4	12	1,5	100,00
ТМО	22	1,5	1,2	3	9,5	1	0	3	4	8	1	0	3	4	8	1,5	0	3	4	8	1,5	100,00
ауто-	23	0,7	1	1,5	13	1	0	1,5	3	11	1	0	2,5	3	11	1,5	0	2,5	3	11	1,5	100,00
ауто-	24	2,5	1	1	12	1	0,5	2	2,5	9	1,5	0	2	3	8,5	1,5	0	2	3	8,5	1,5	100,00
ТМО	25	3,5	0,7	1	12,5	1,5	0,5	2	3	8,5	1	0	2,5	3	8	1,5	0	2,5	3	8	1,5	100,00
ТМО	26	4	0,7	1	12,5	1,5	1	2	2,5	9,5	1	0	2	3	8,5	1	0	2	3	8,5	1	100,00
ауто	31	3,5	0,7	0	11,5	3	0	2,5	4	8	1,5	0	2,5	4,5	8	1,5	0	2,5	4,5	8	1,5	100,00
ауто	32	3	0,7	0	11	2,5	0	3	4	8	1,5	0	3	4,5	8	1,5	0	3	4,5	8	1,5	100,00
ауто	41	3,5	0,7	0	11,5	3	0	2	4,5	8	1,5	0	3	4,5	8	1,5	0	3	4,5	8	1,5	100,00
ауто	42	3	1	0	11	2	0	2,5	4,5	8	1,5	0	2,5	4	8	1,5	0	2,5	4	8	1,5	100,00
ТМО	43	2	0,5	0	13	2	0	2	3	11	1,5	0	2	3	11	1,5	0	2	3	11	1,5	100,00
ТМО	44	3,5	0,5	0	12,5	1,5	0	2	3	9	1	0	2,5	3,5	9	1	0	2,5	3,5	9	1	100,00
ТМО	45	2	0,7	0	13	2	1	2	3	12	1	0	2	2,5	12	1	0	2	2,5	12	1	100,00

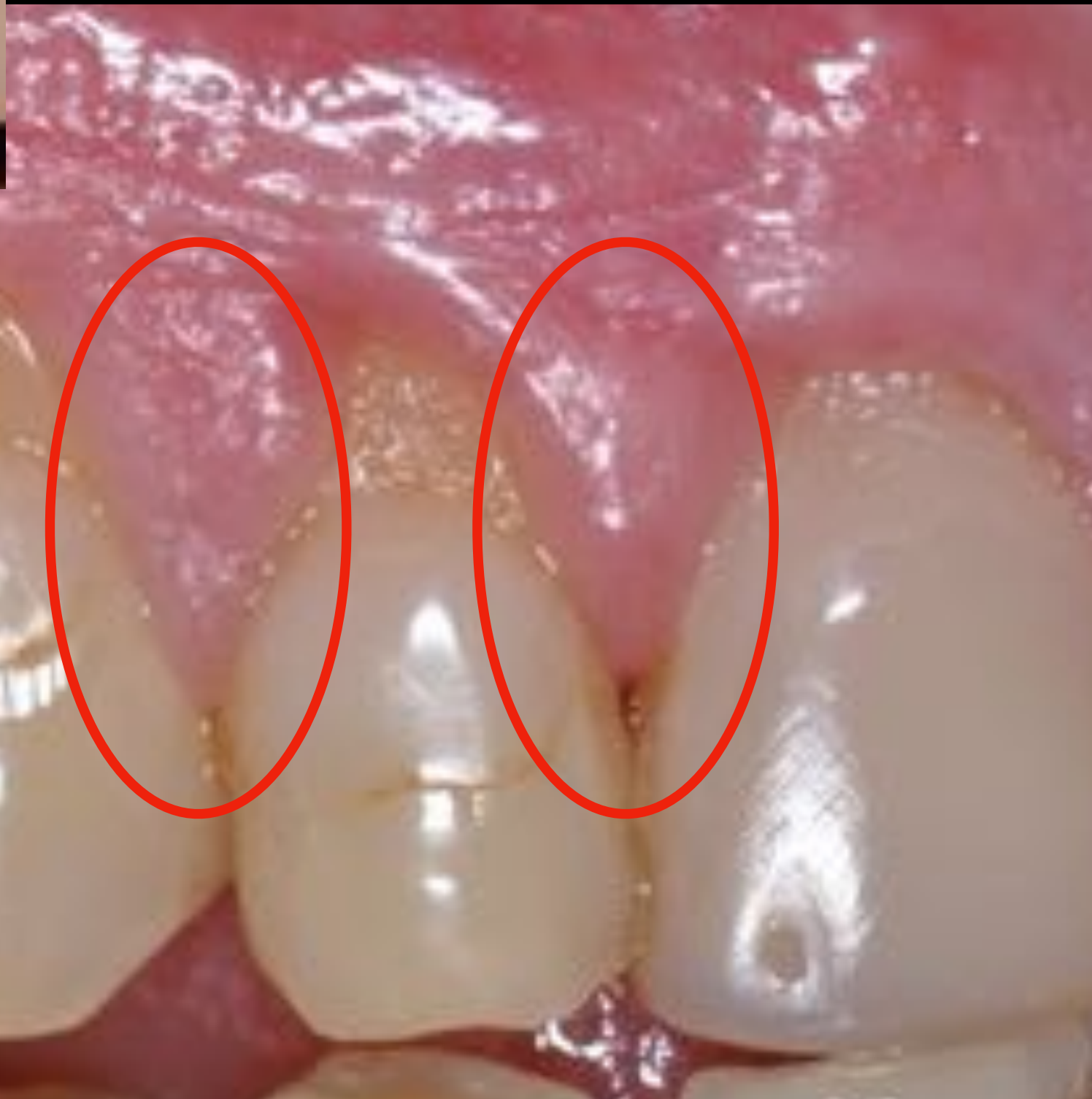
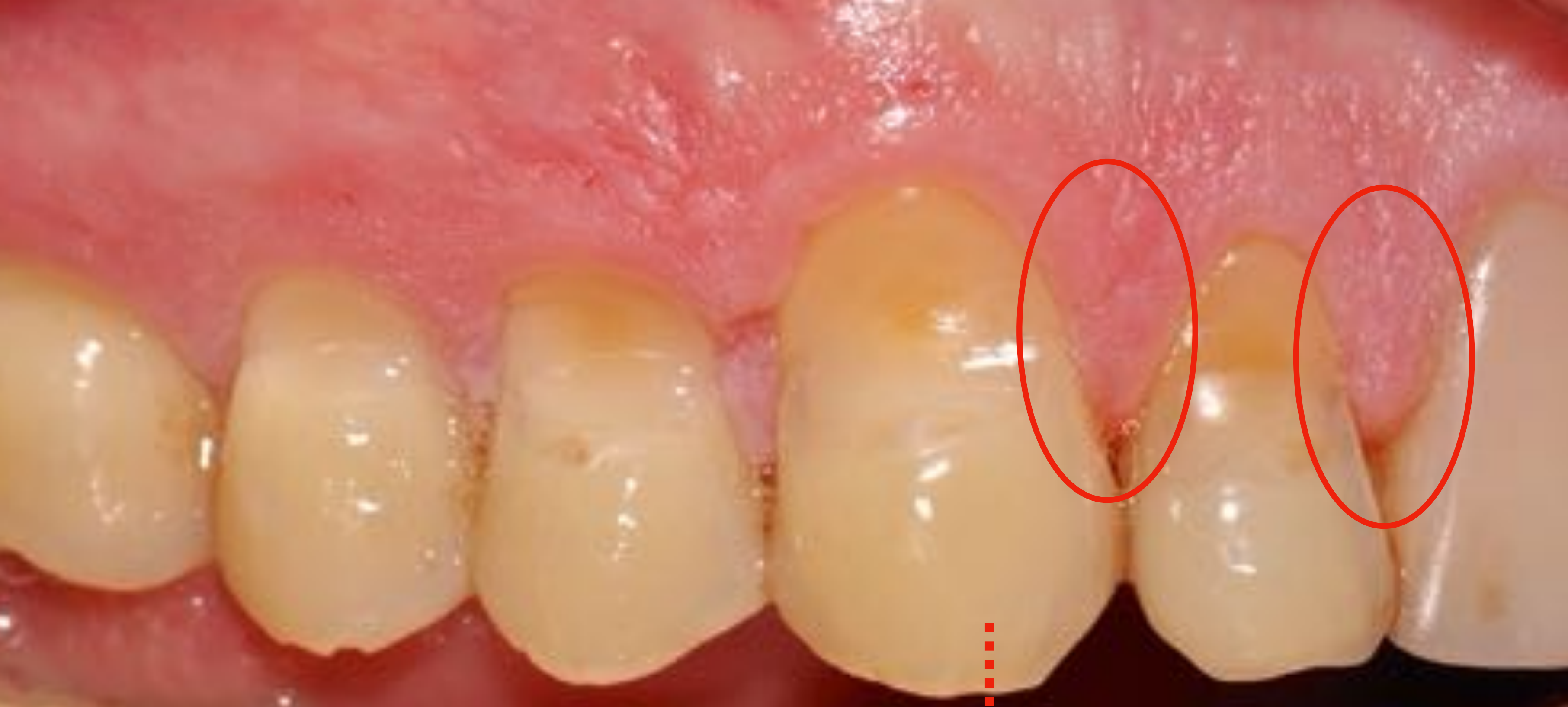


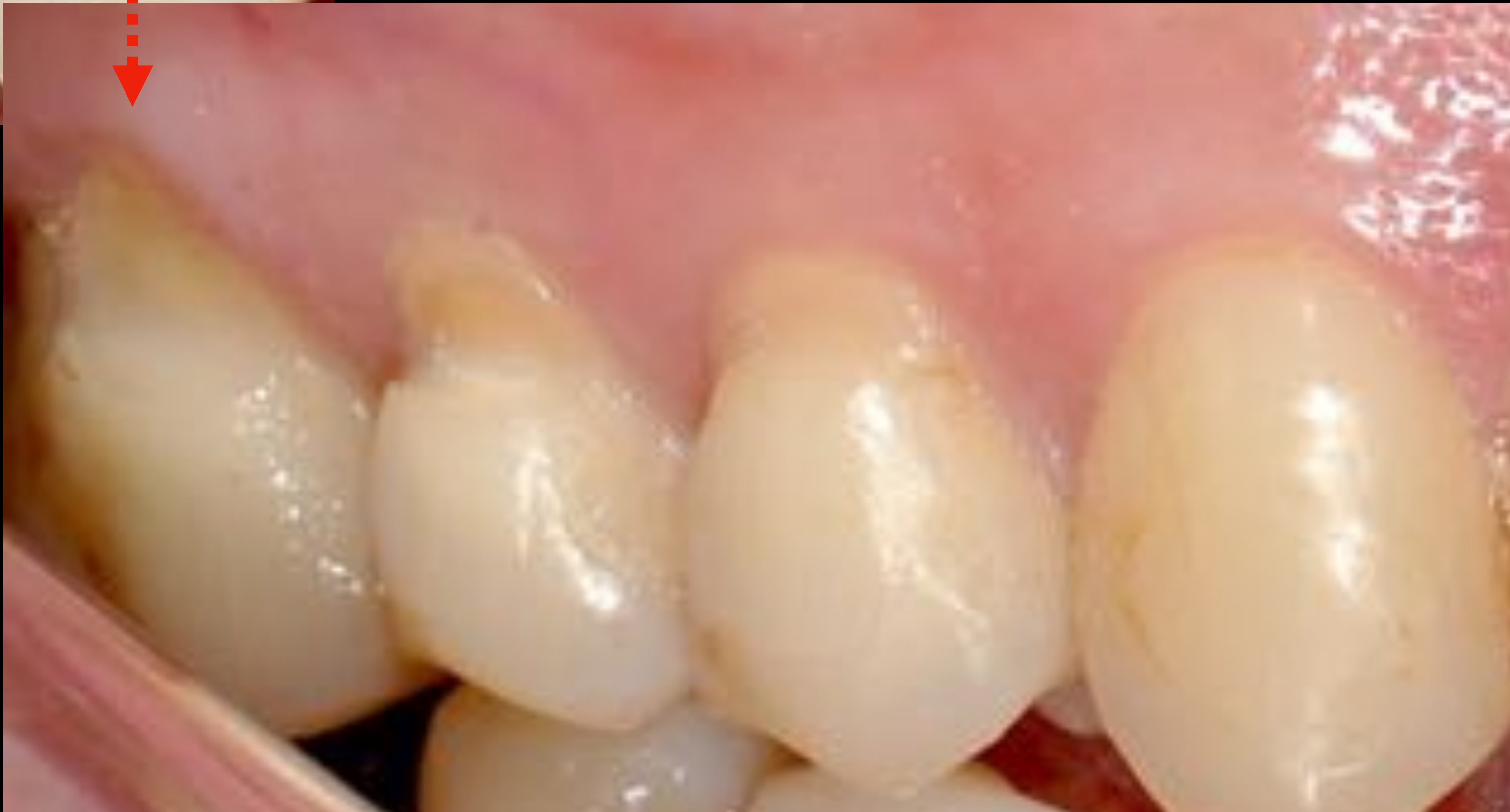
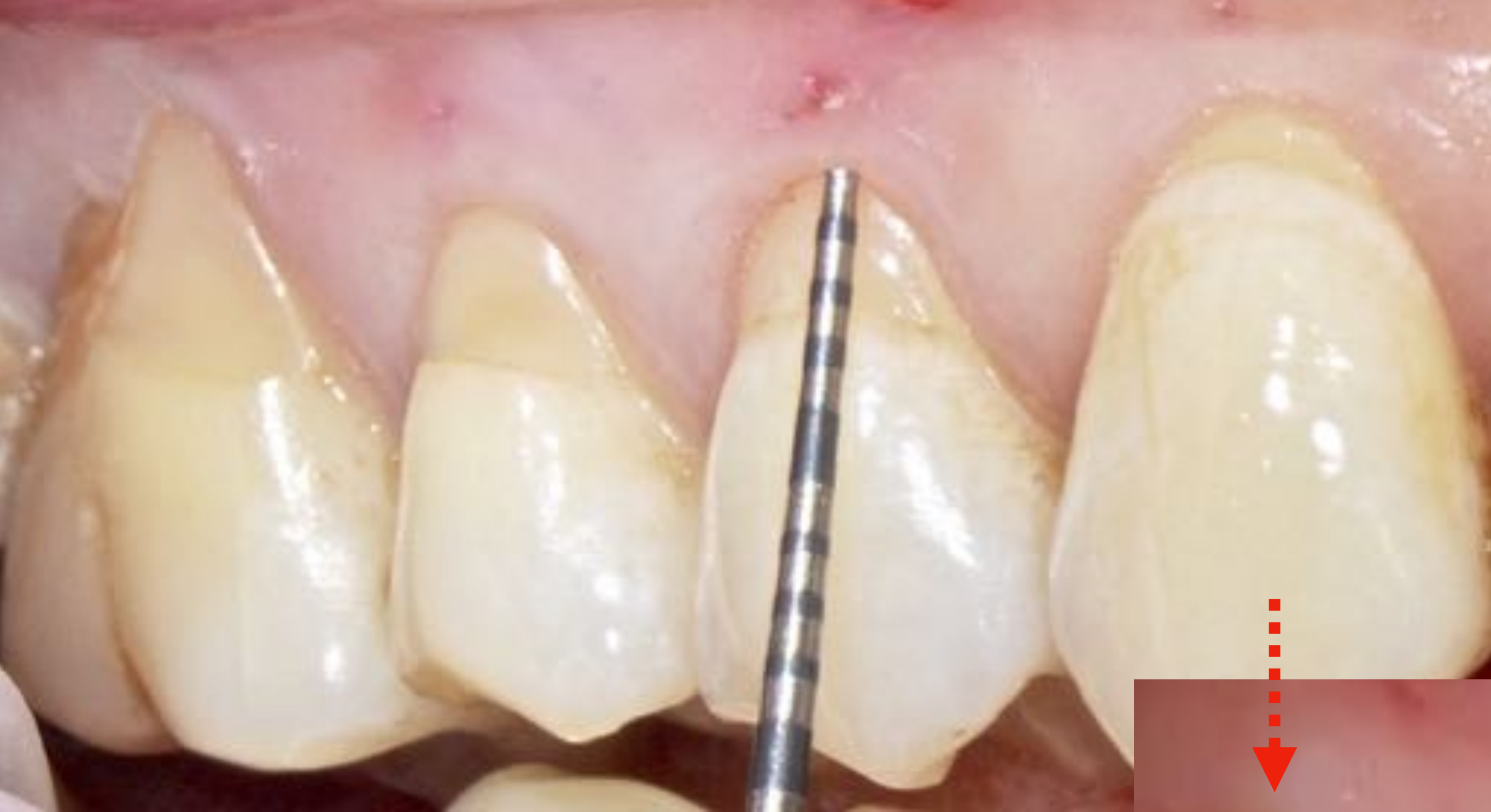


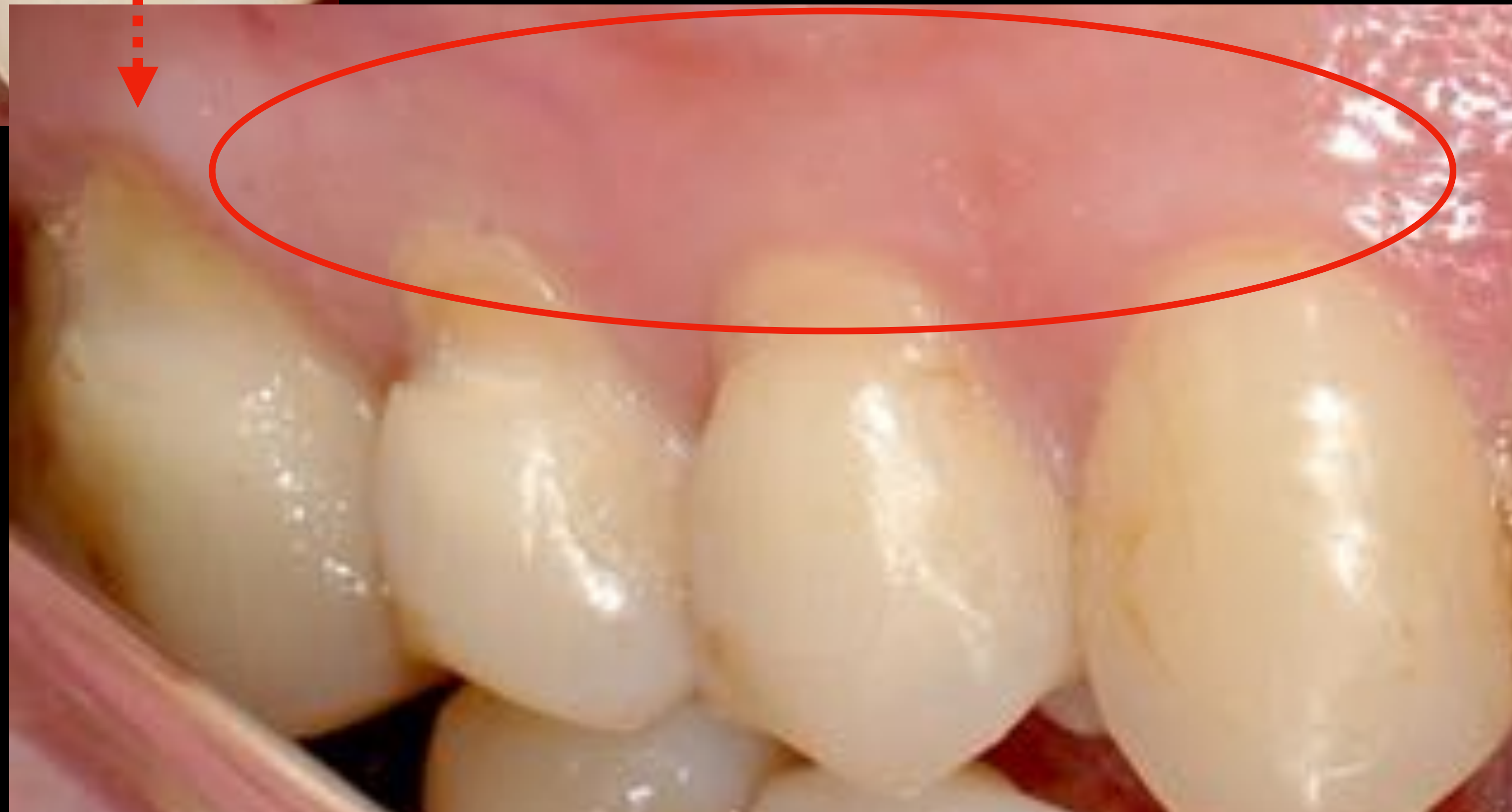
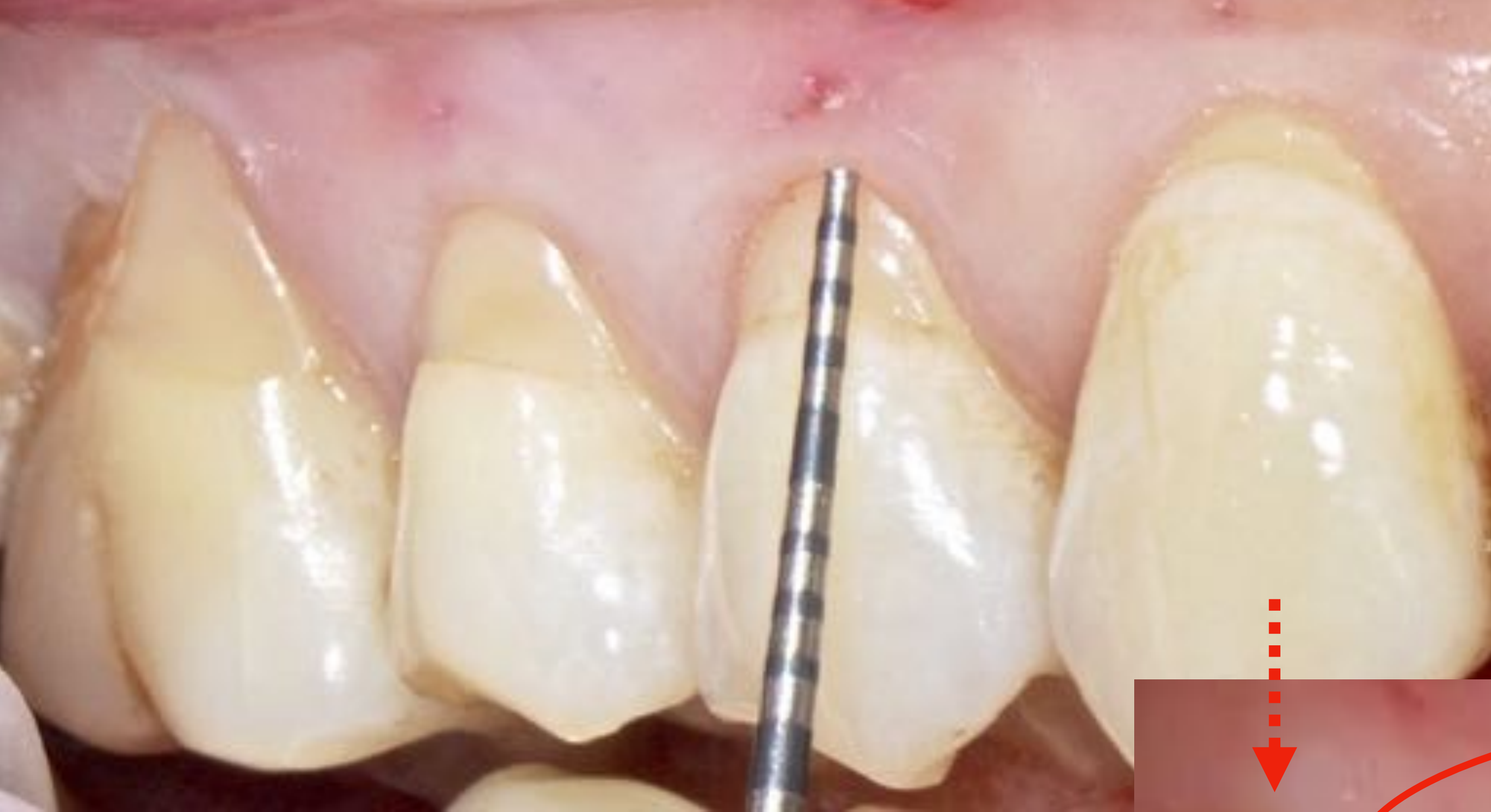


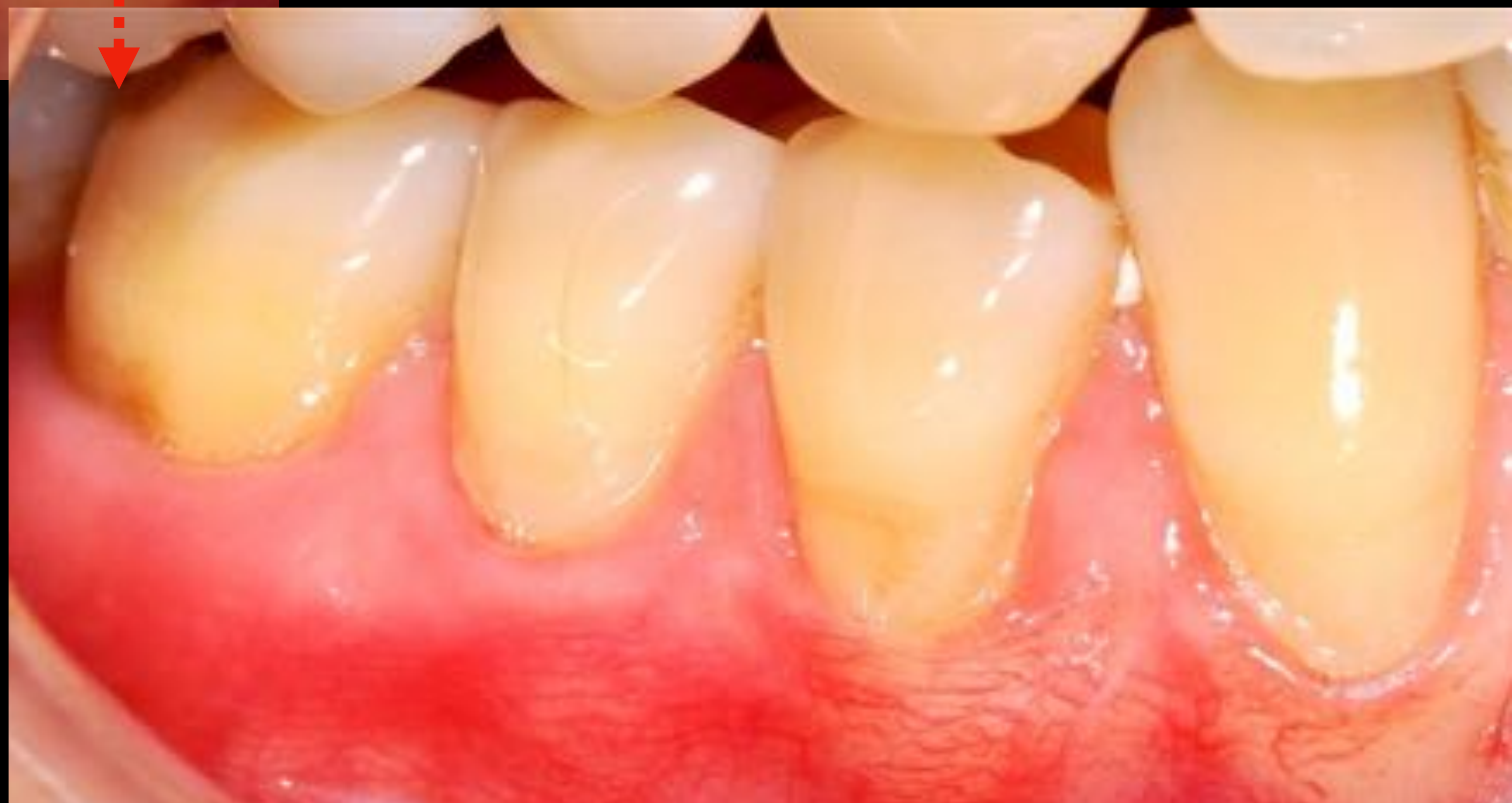
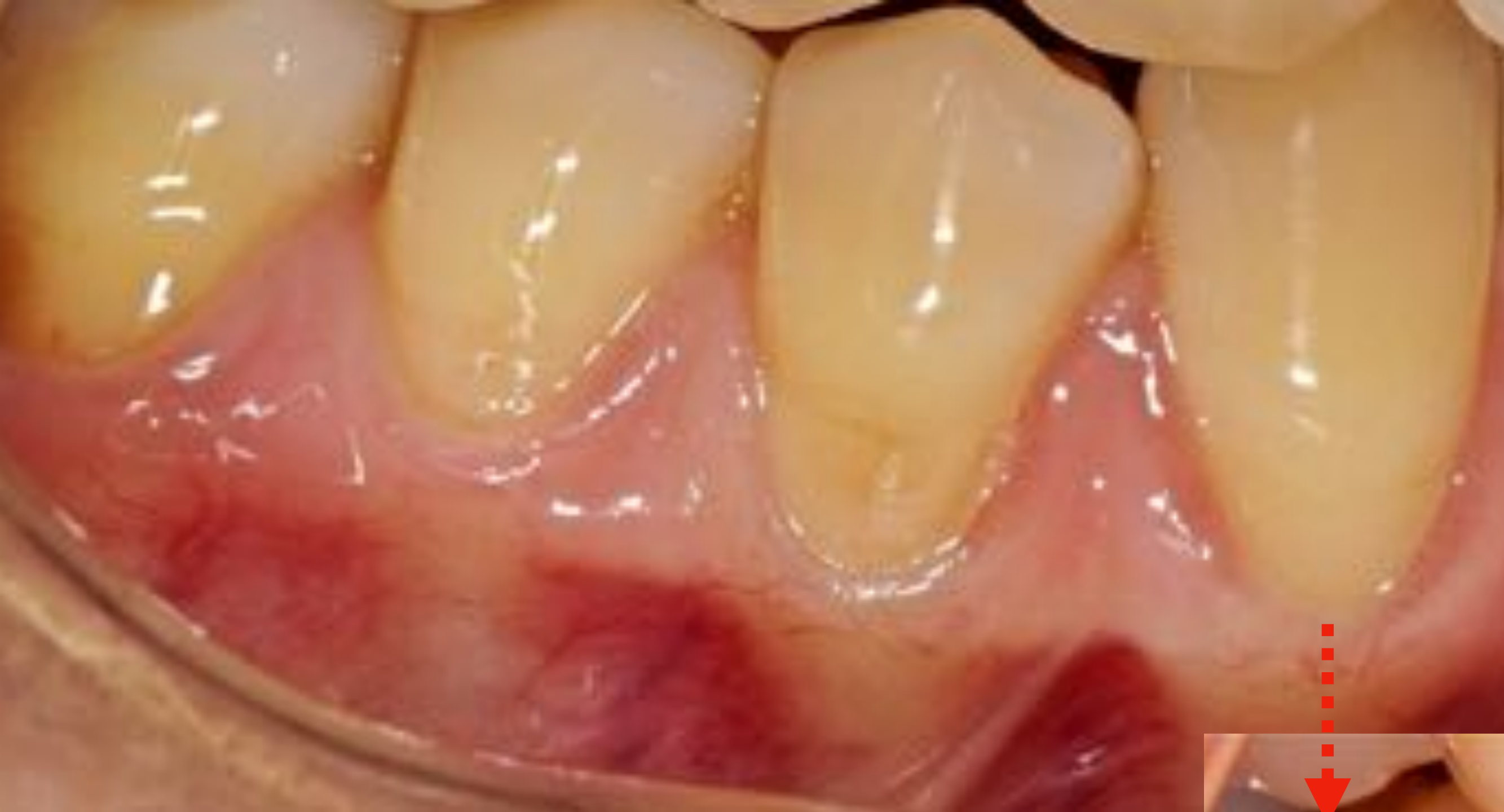


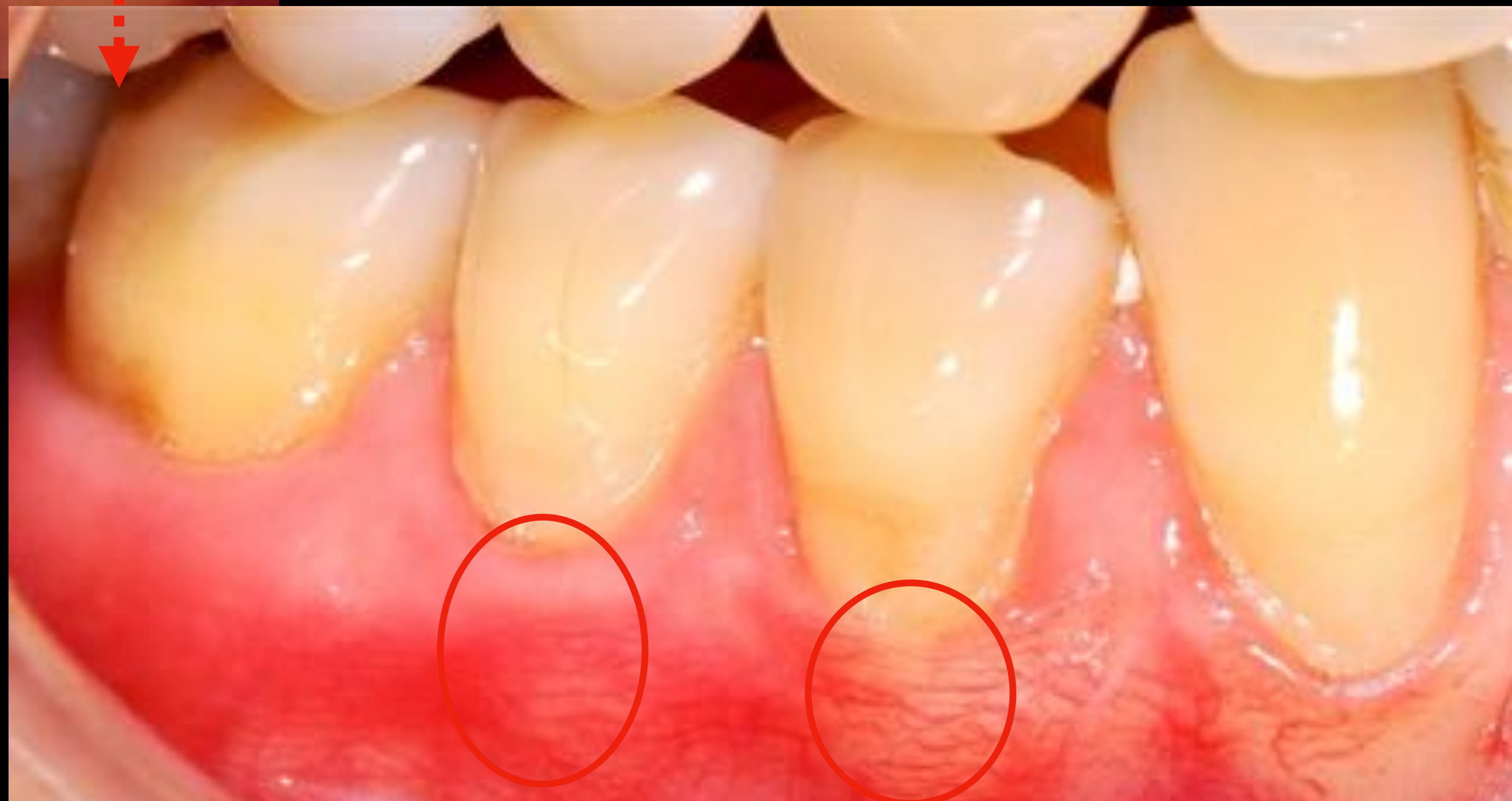
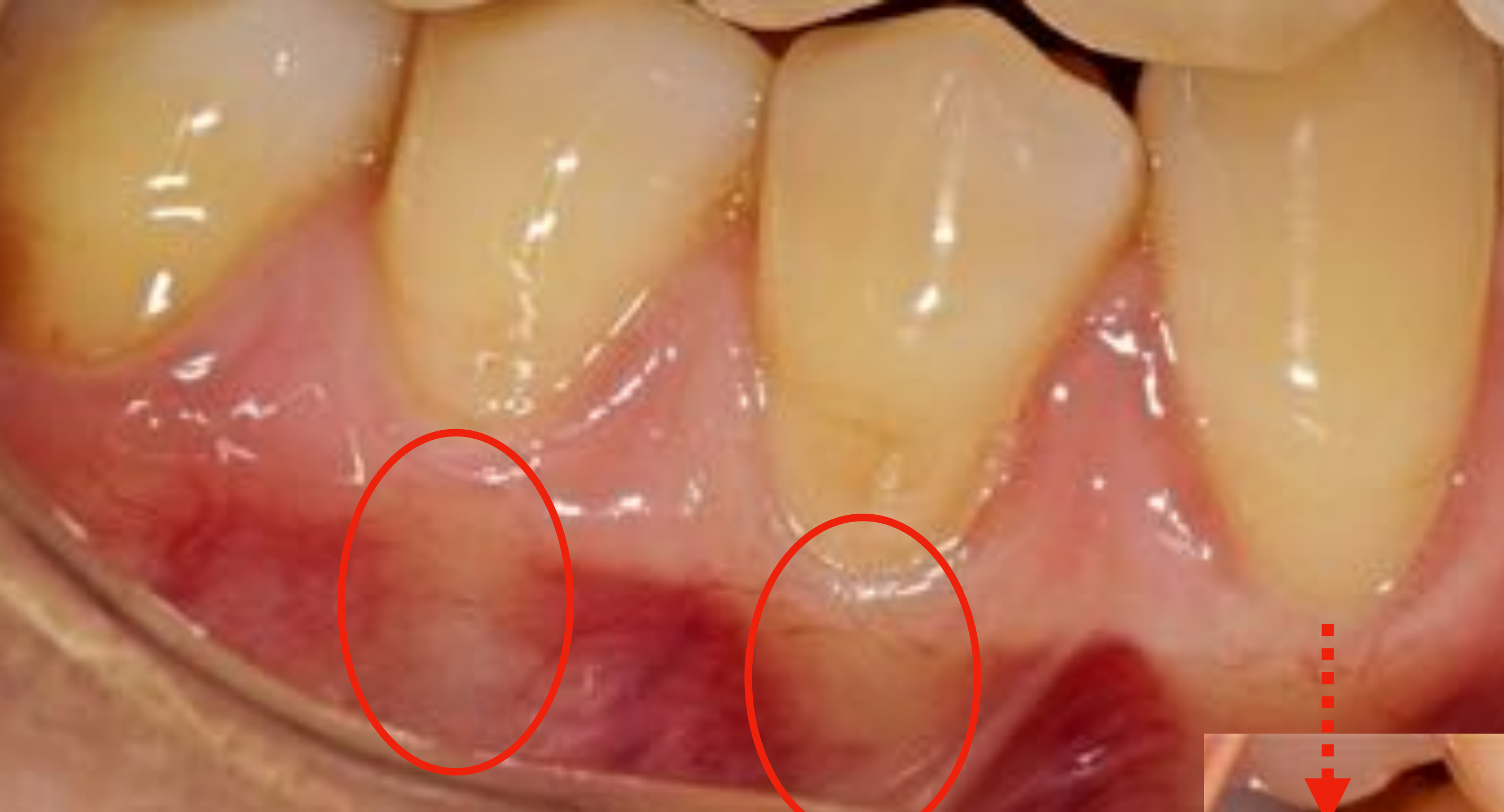


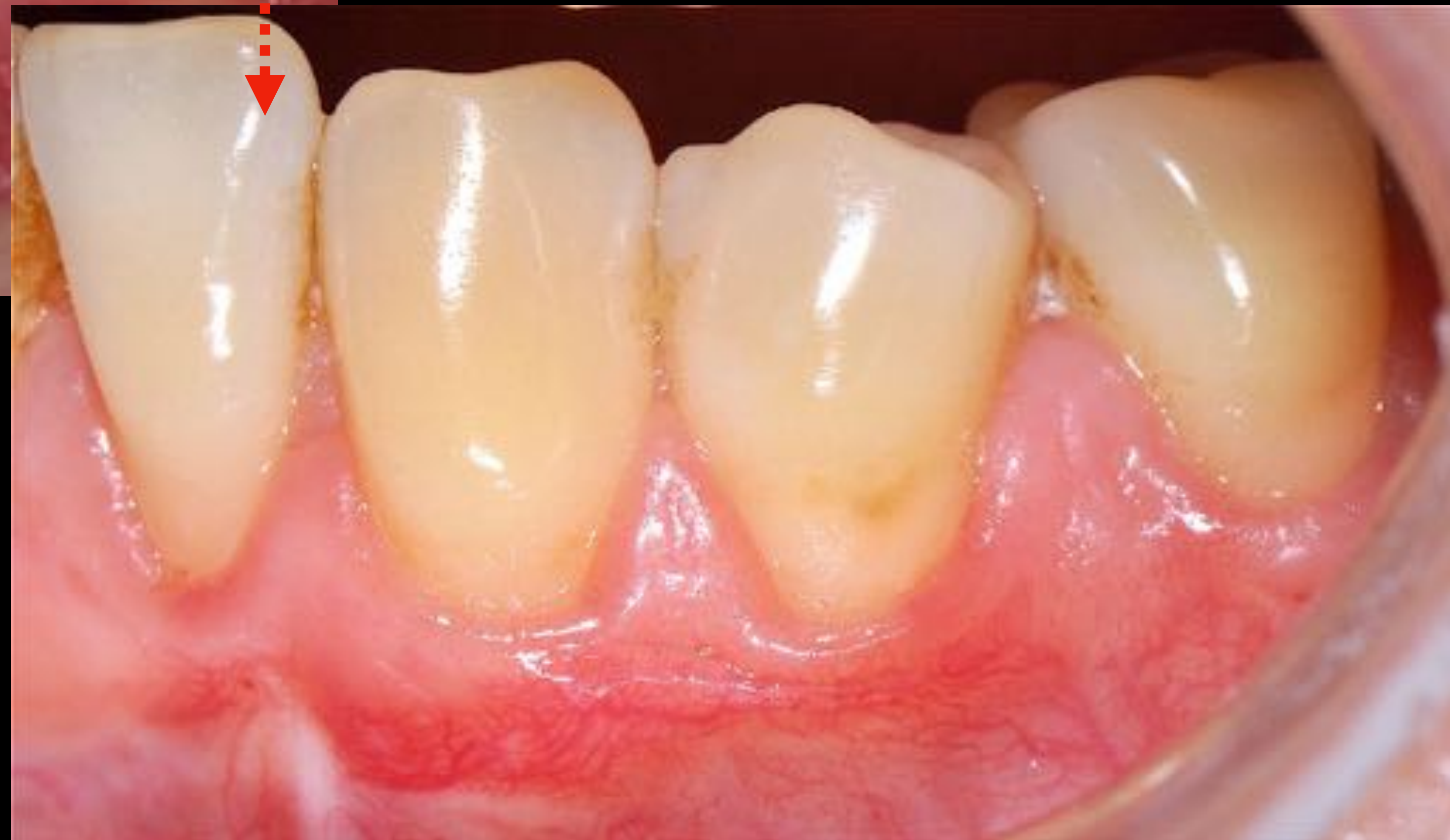
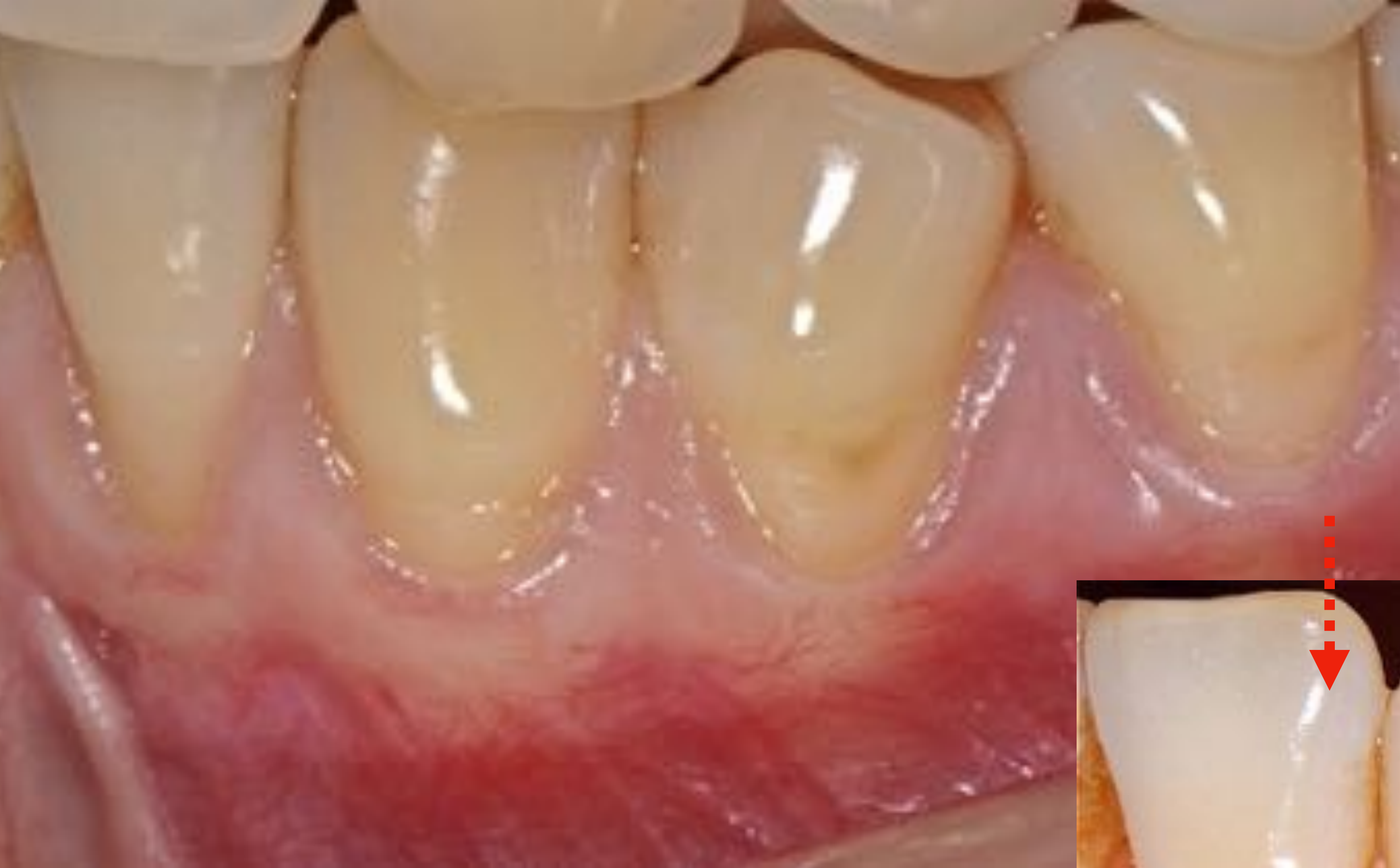
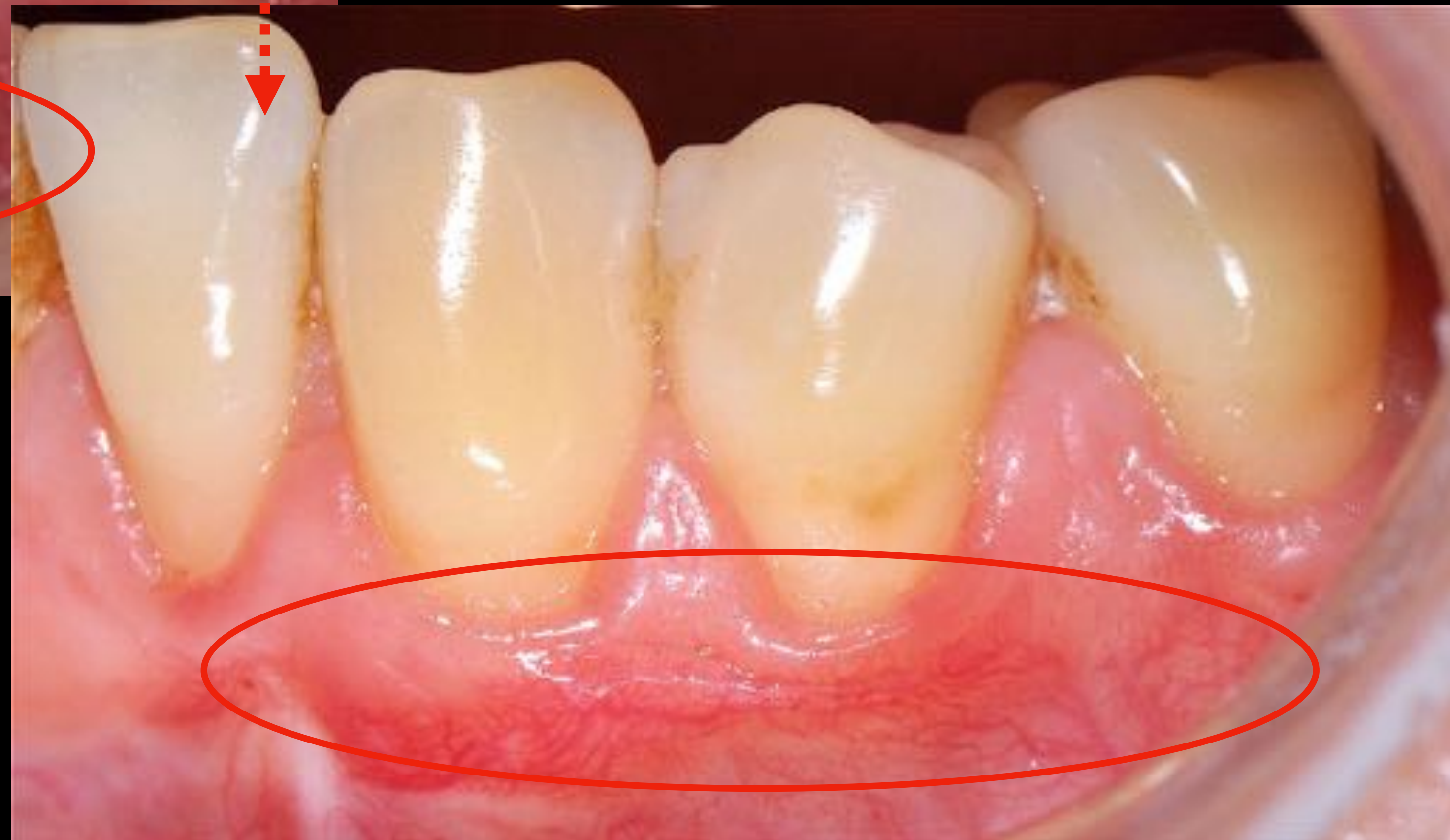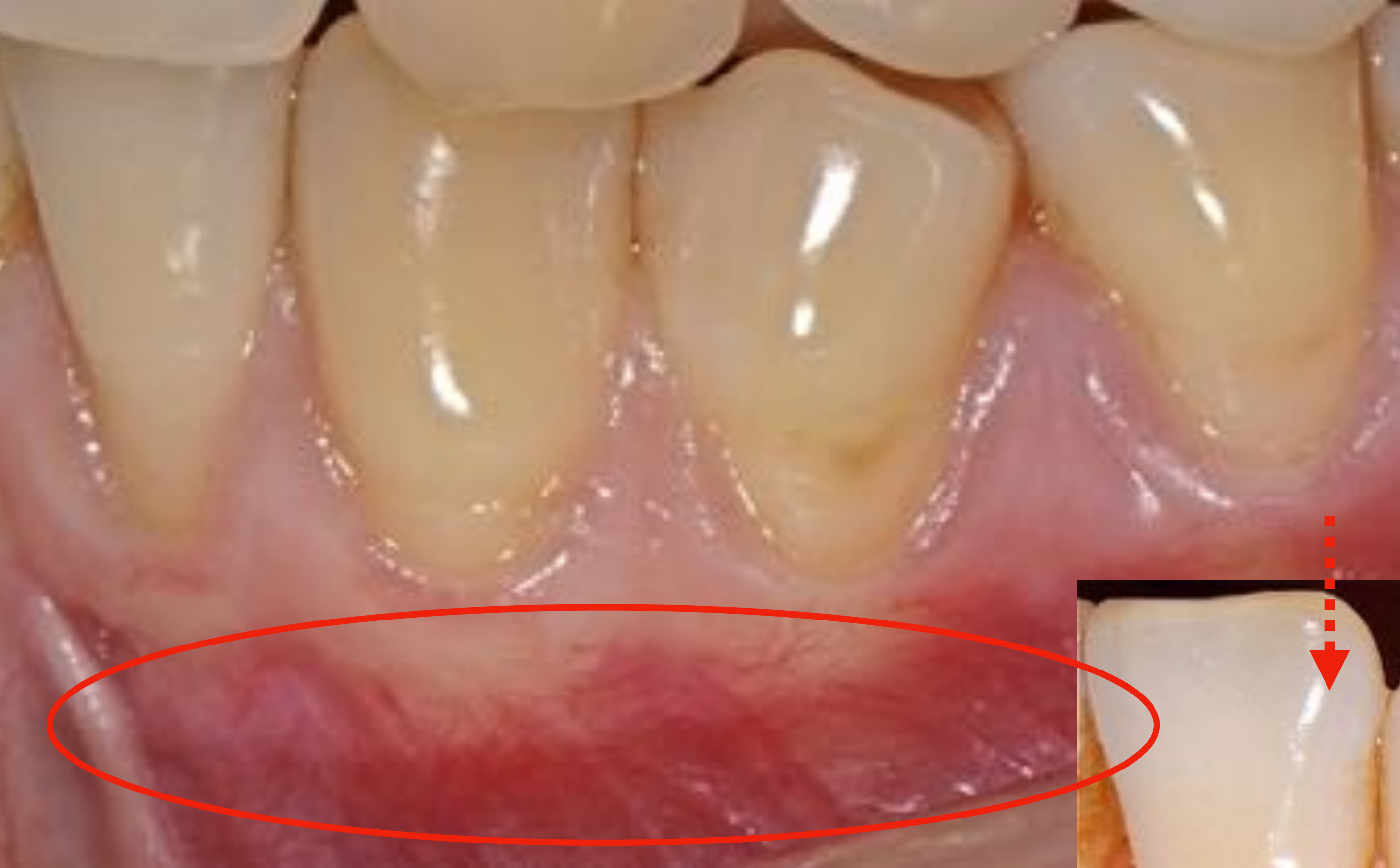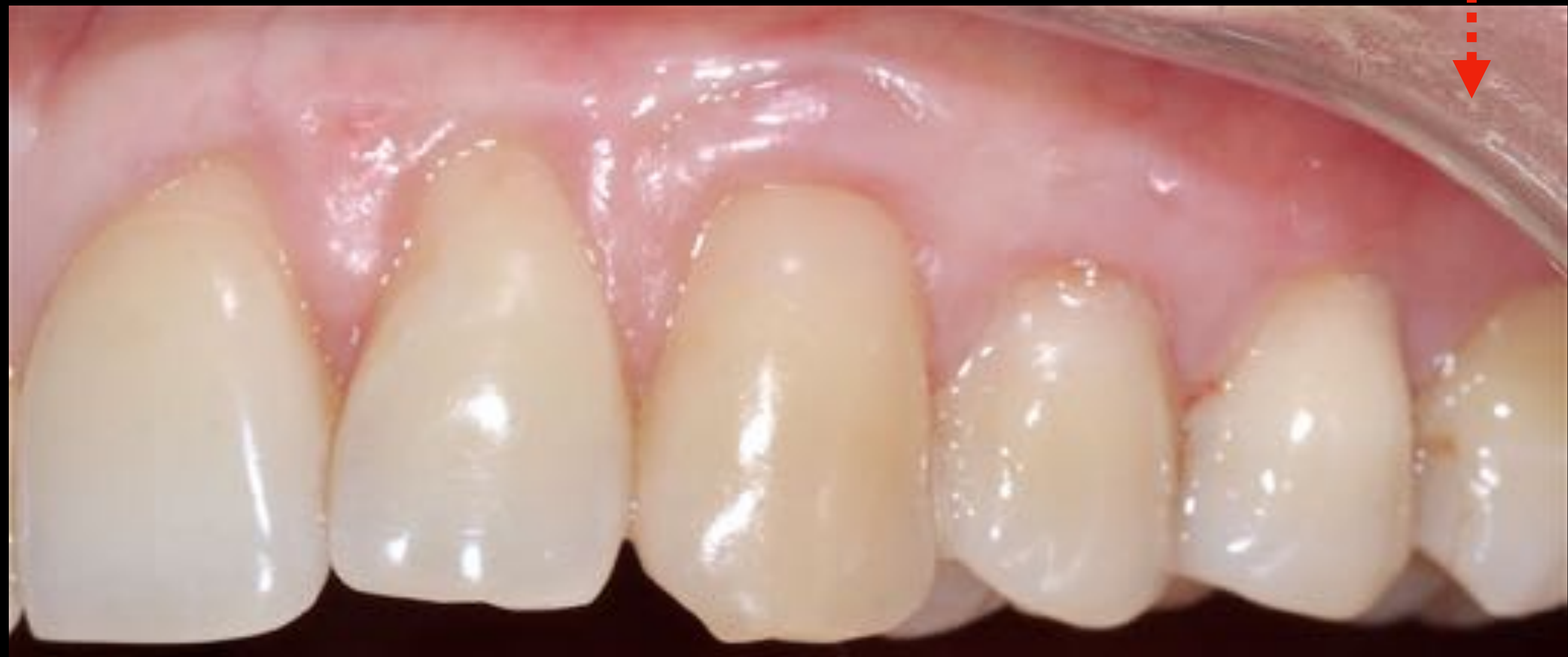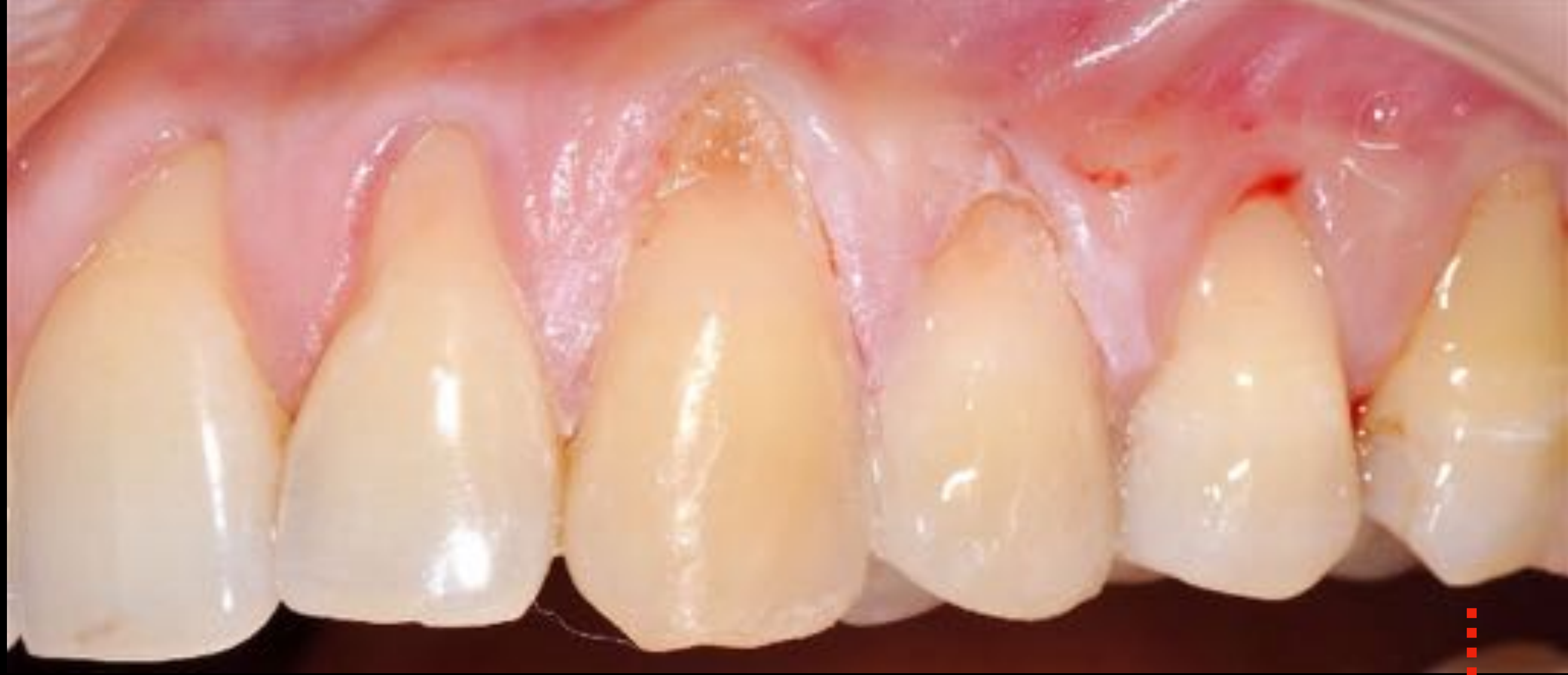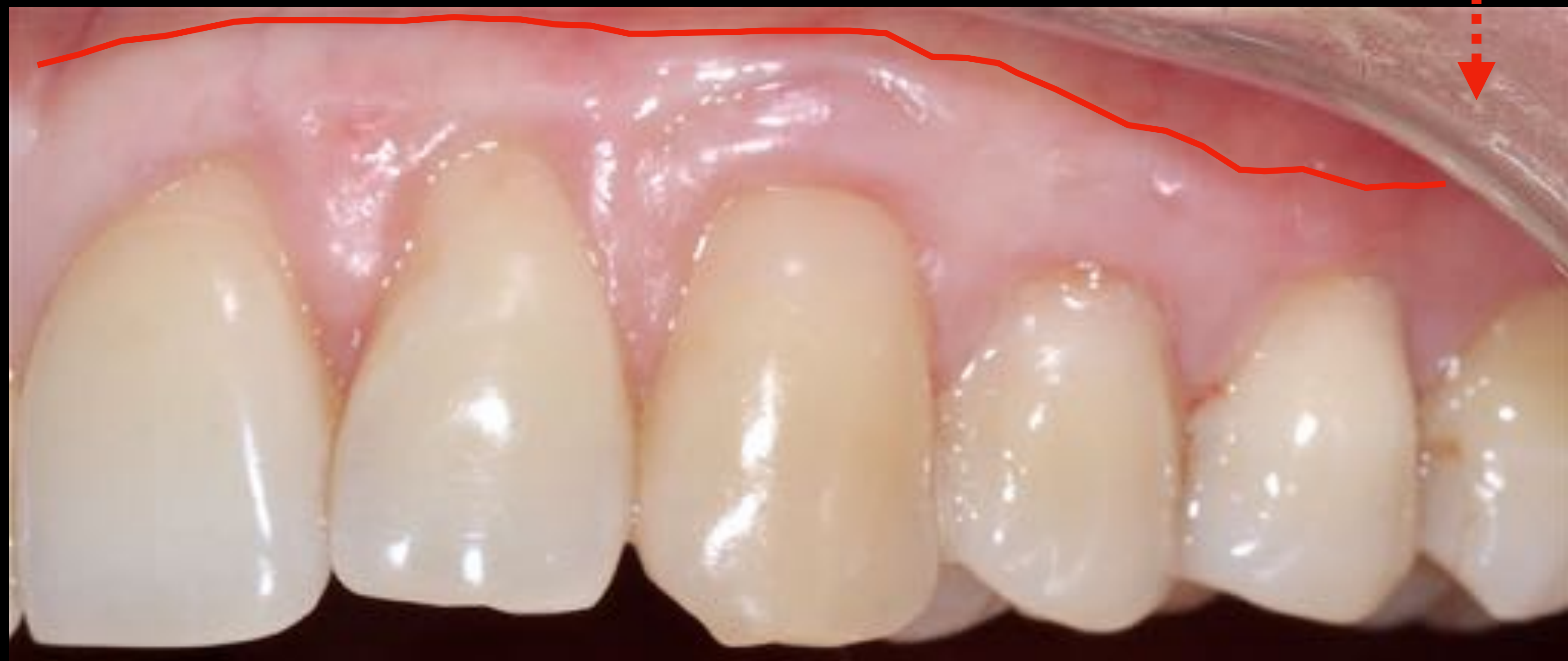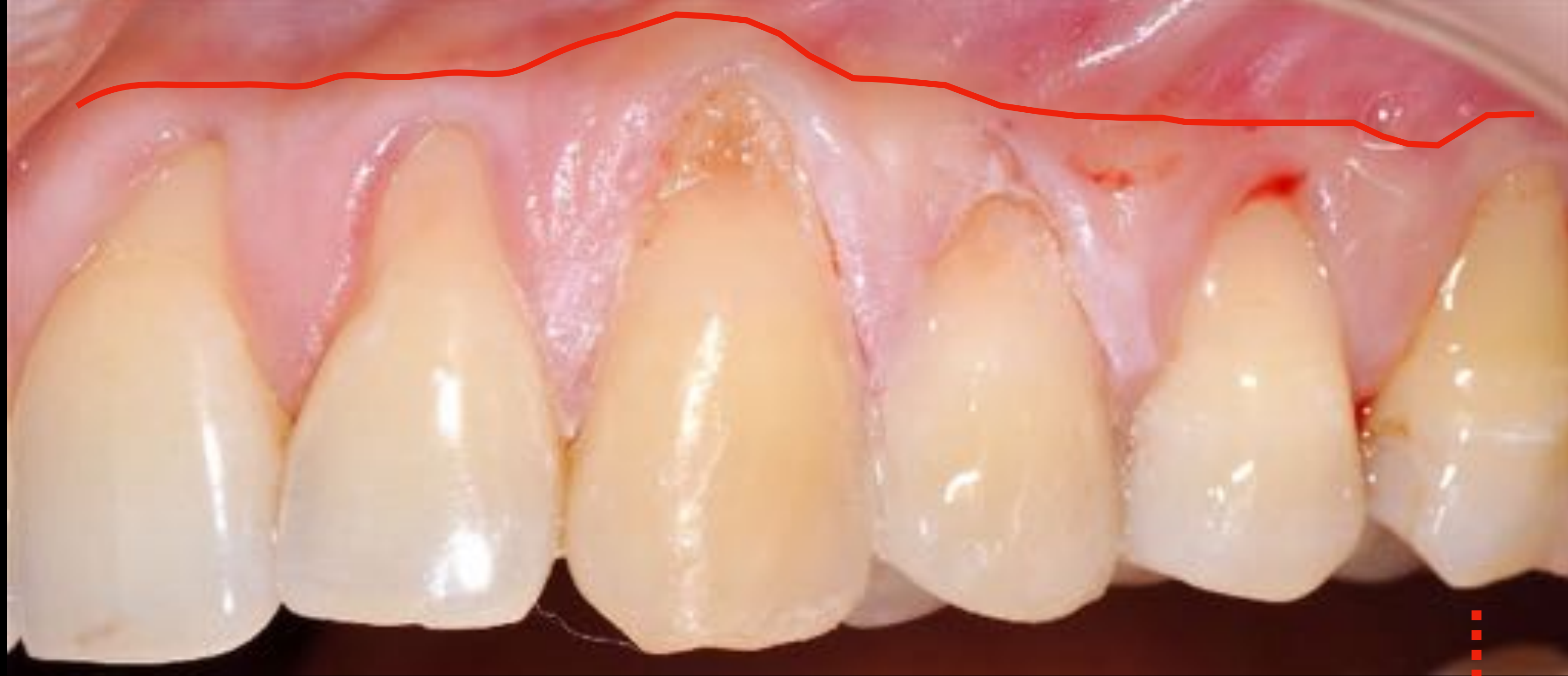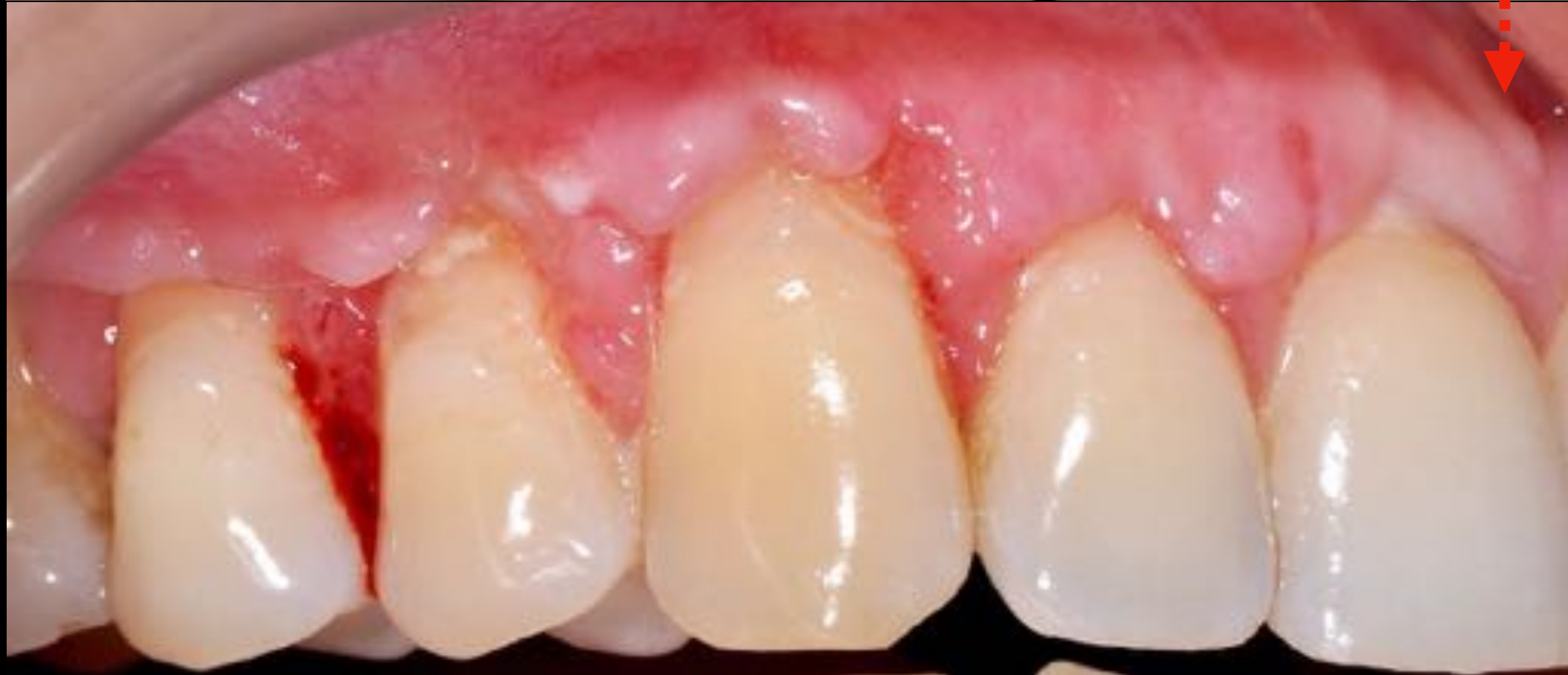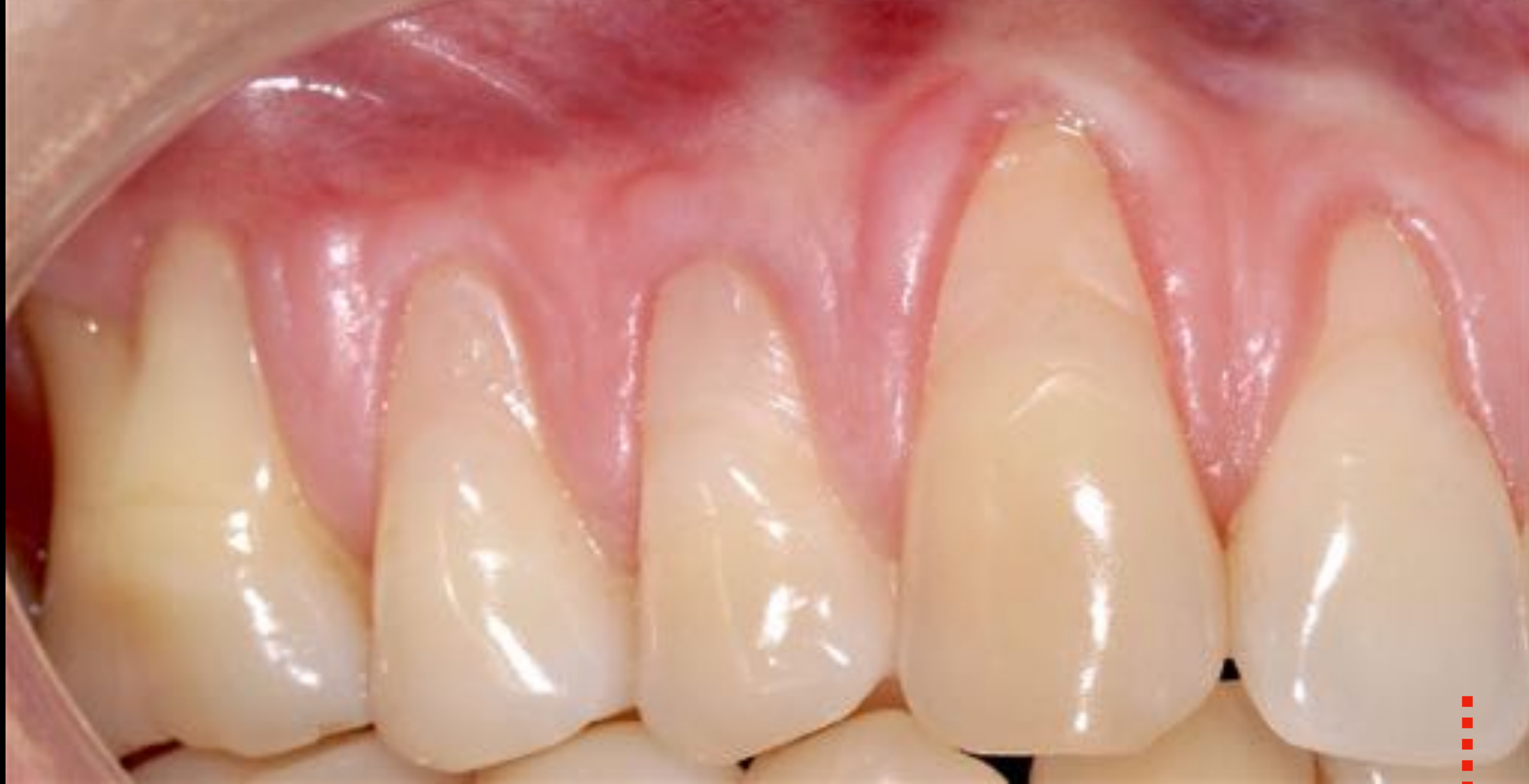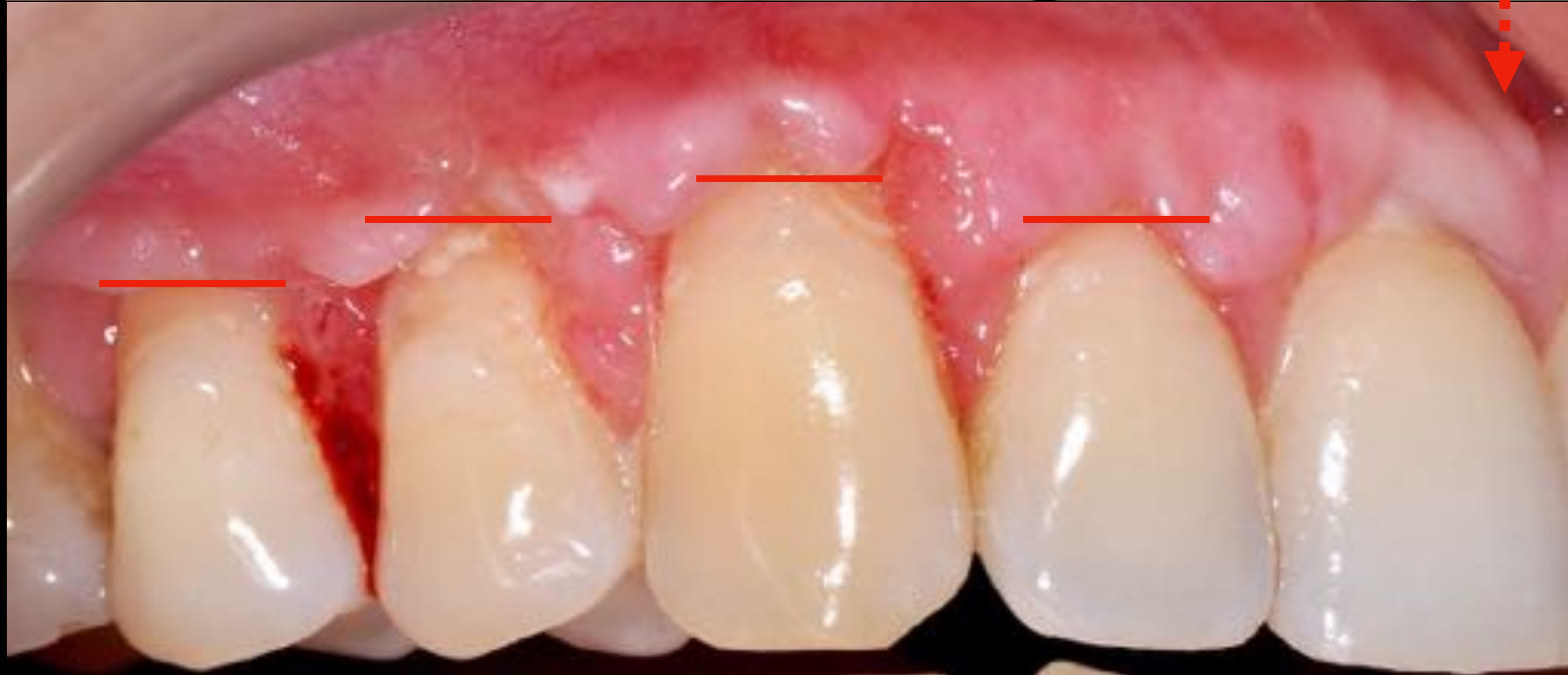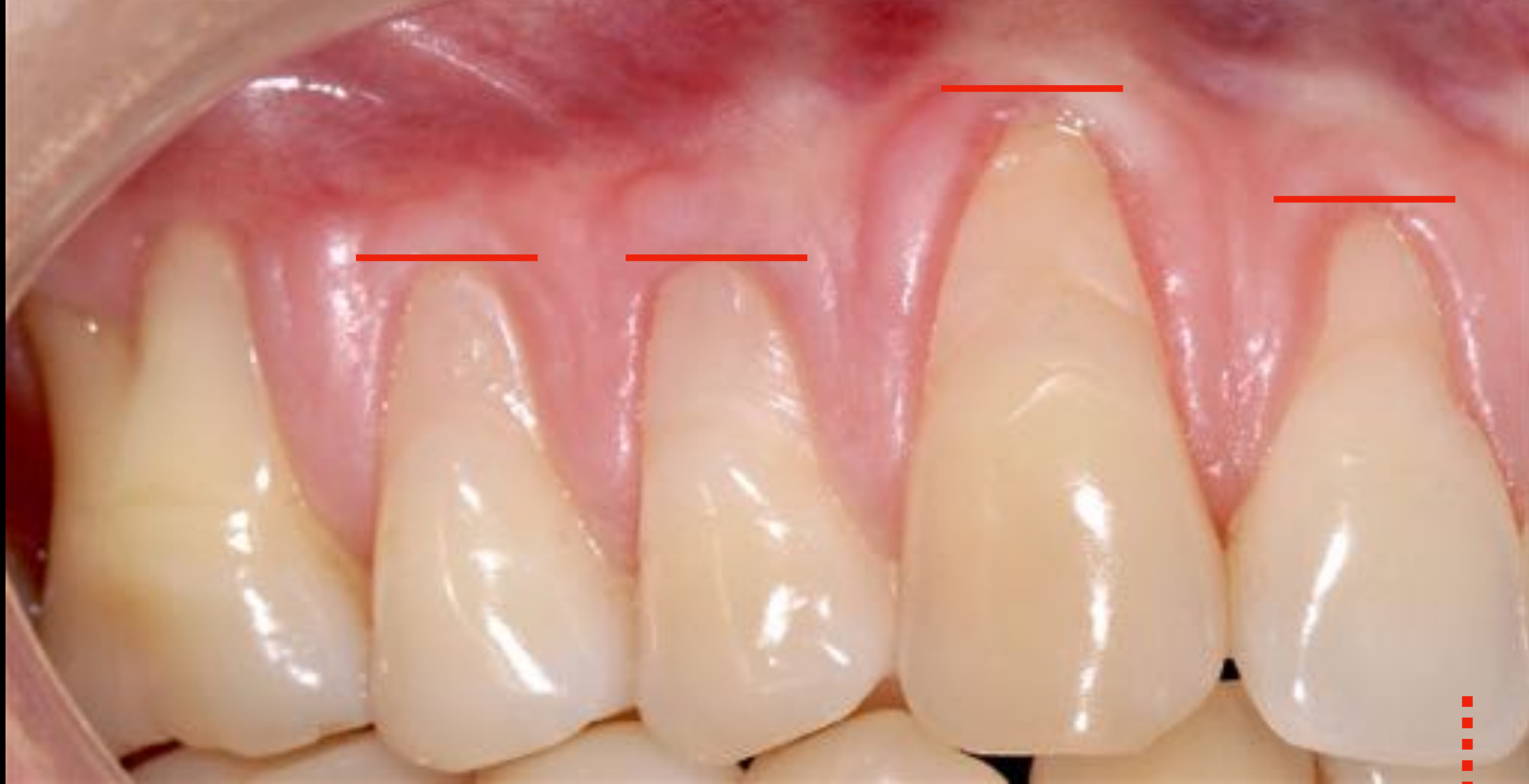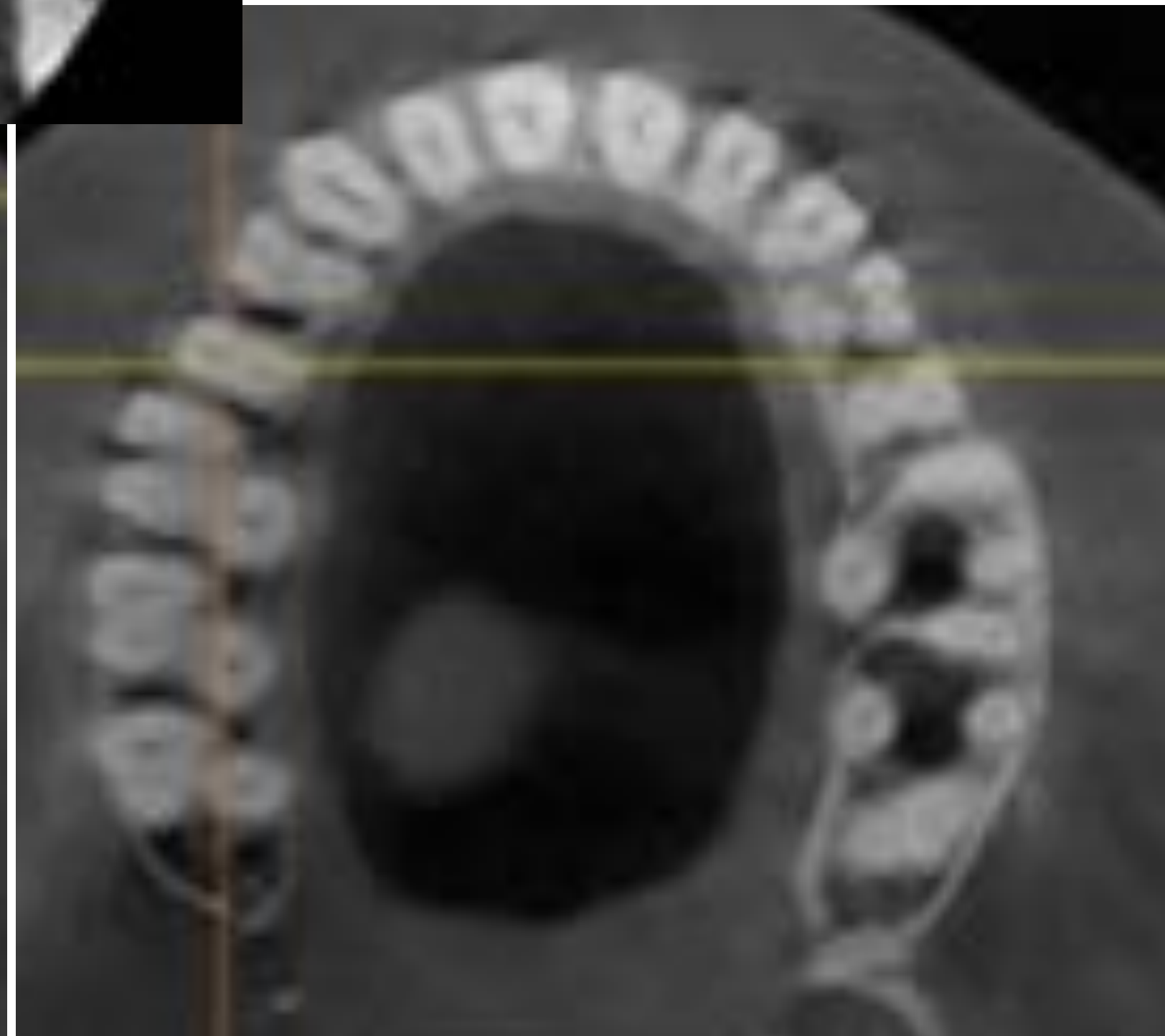
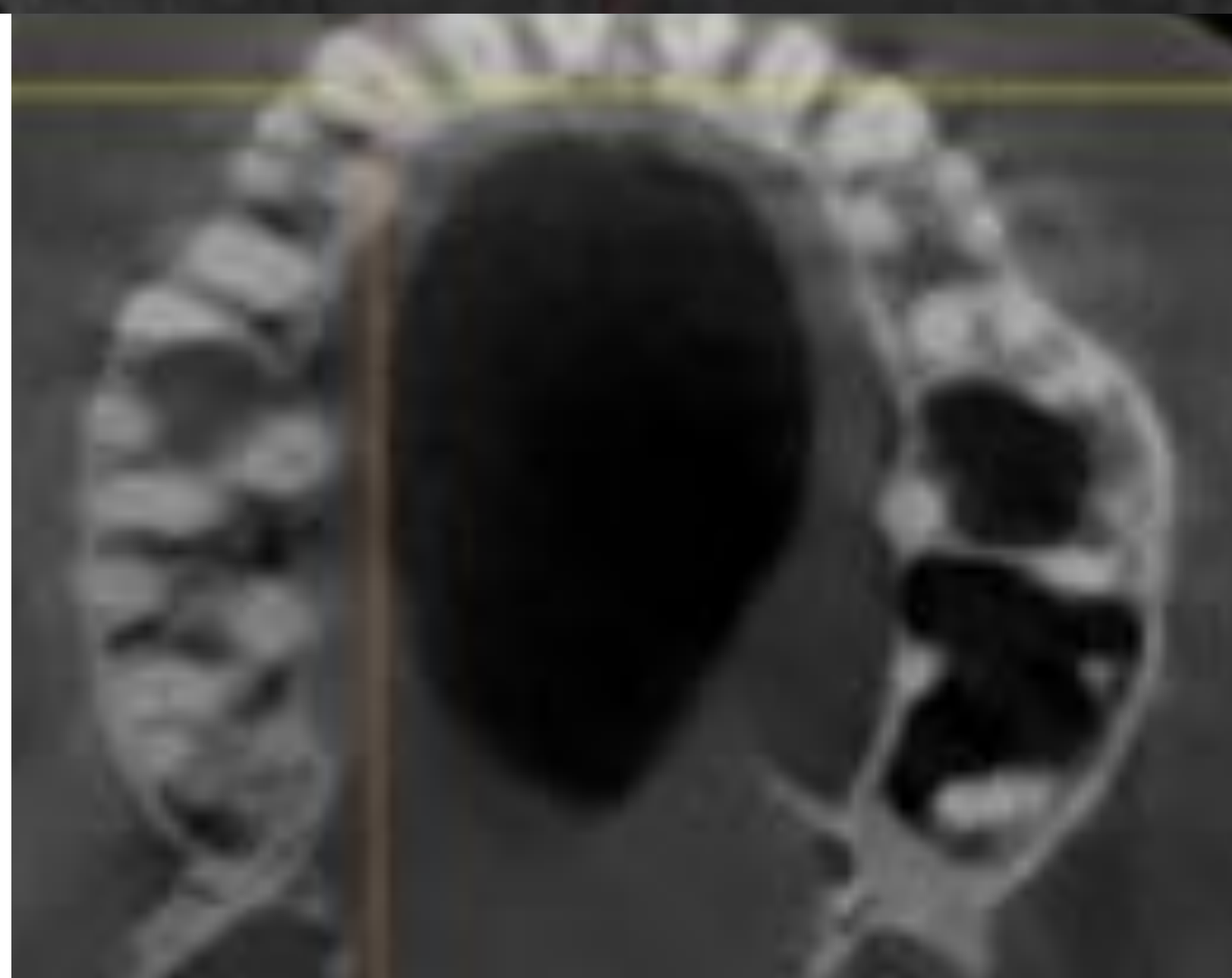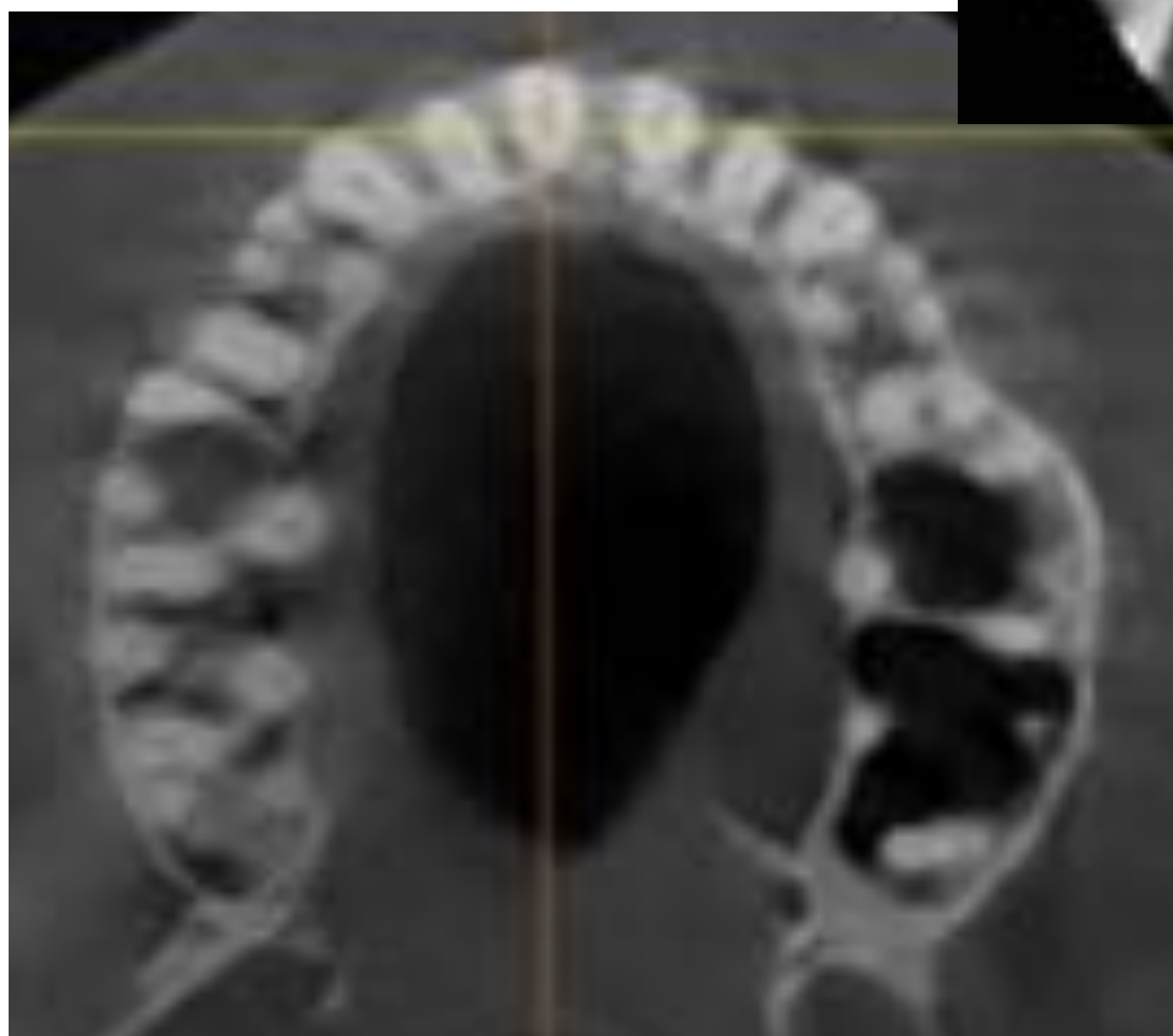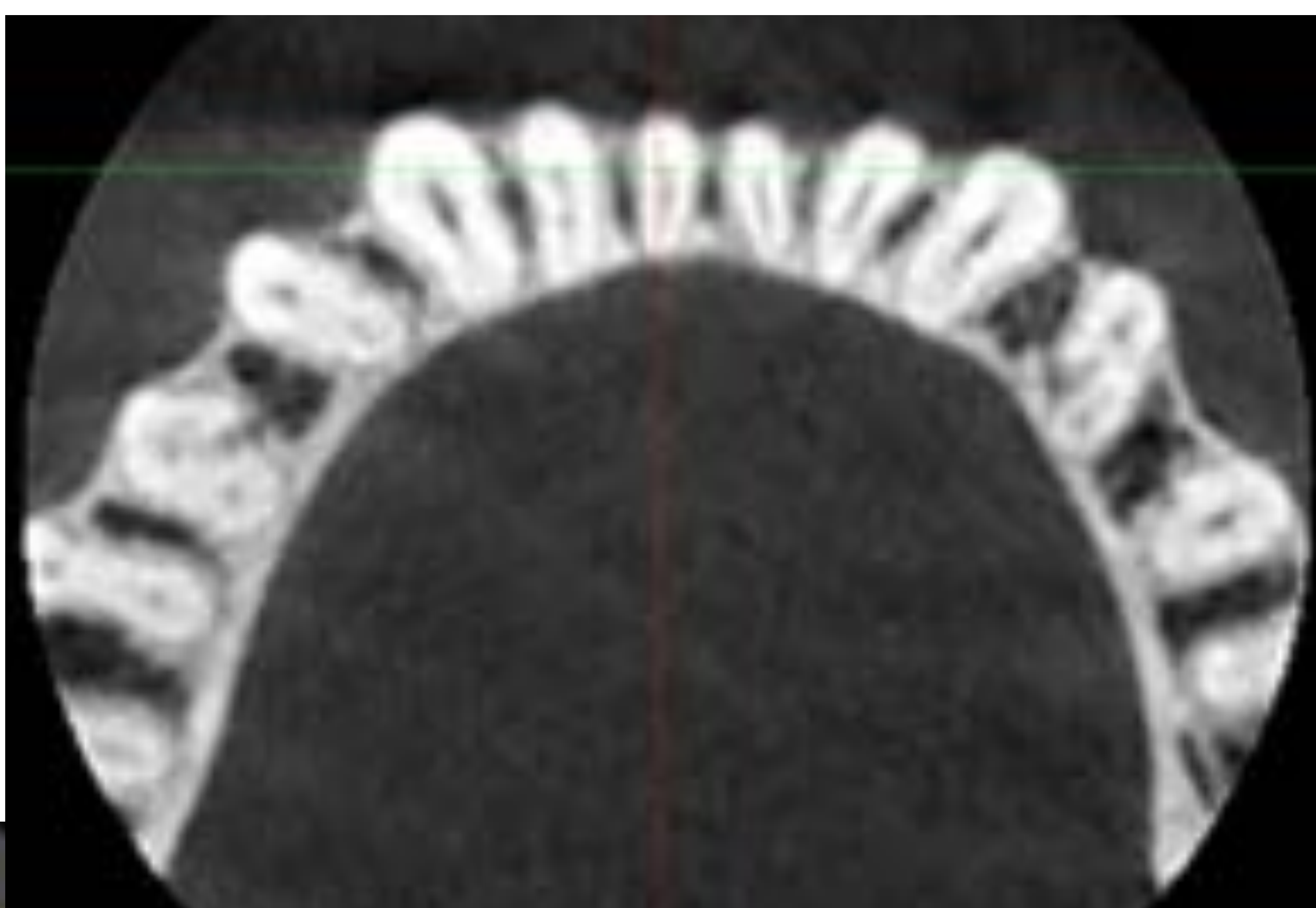


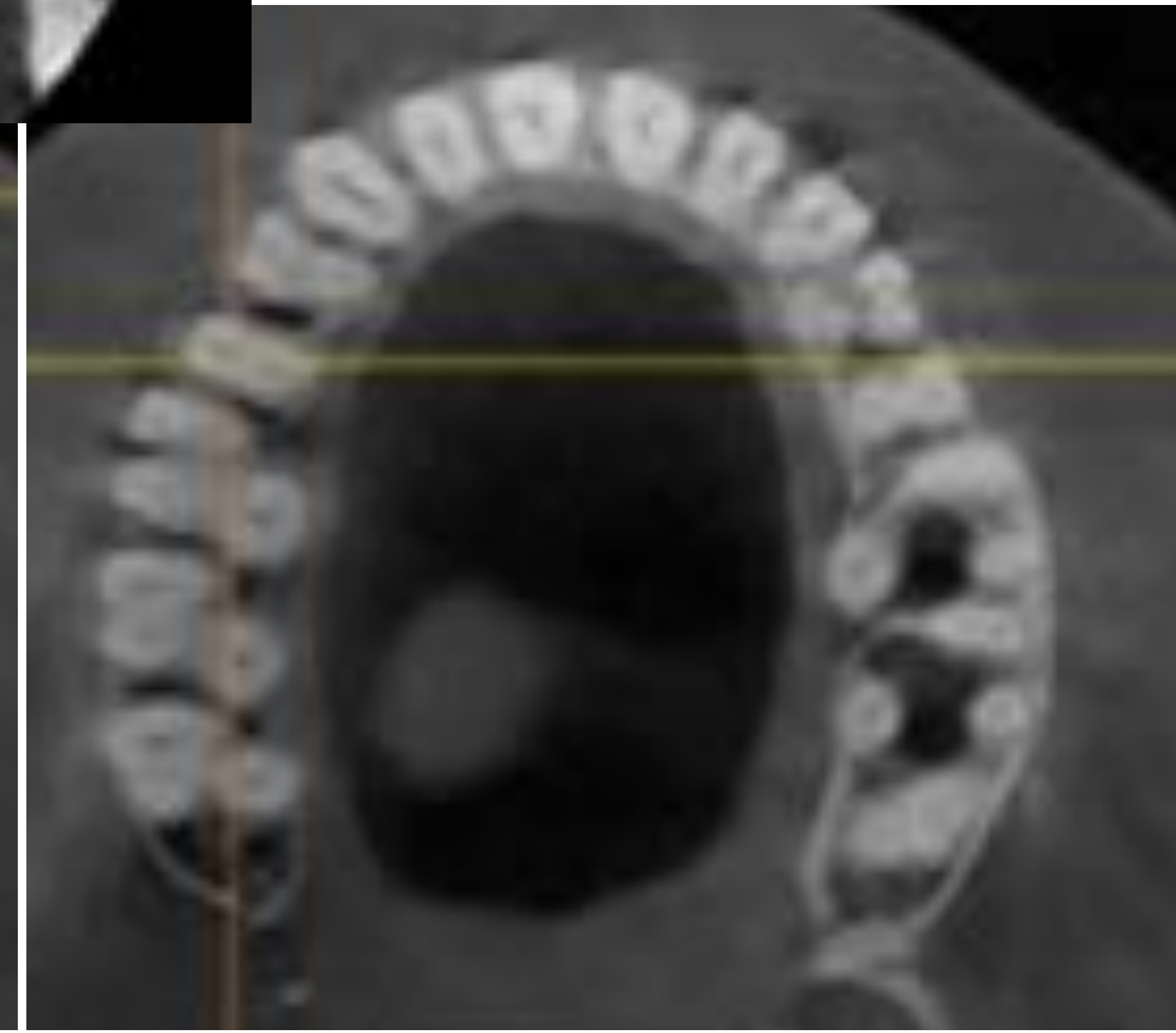
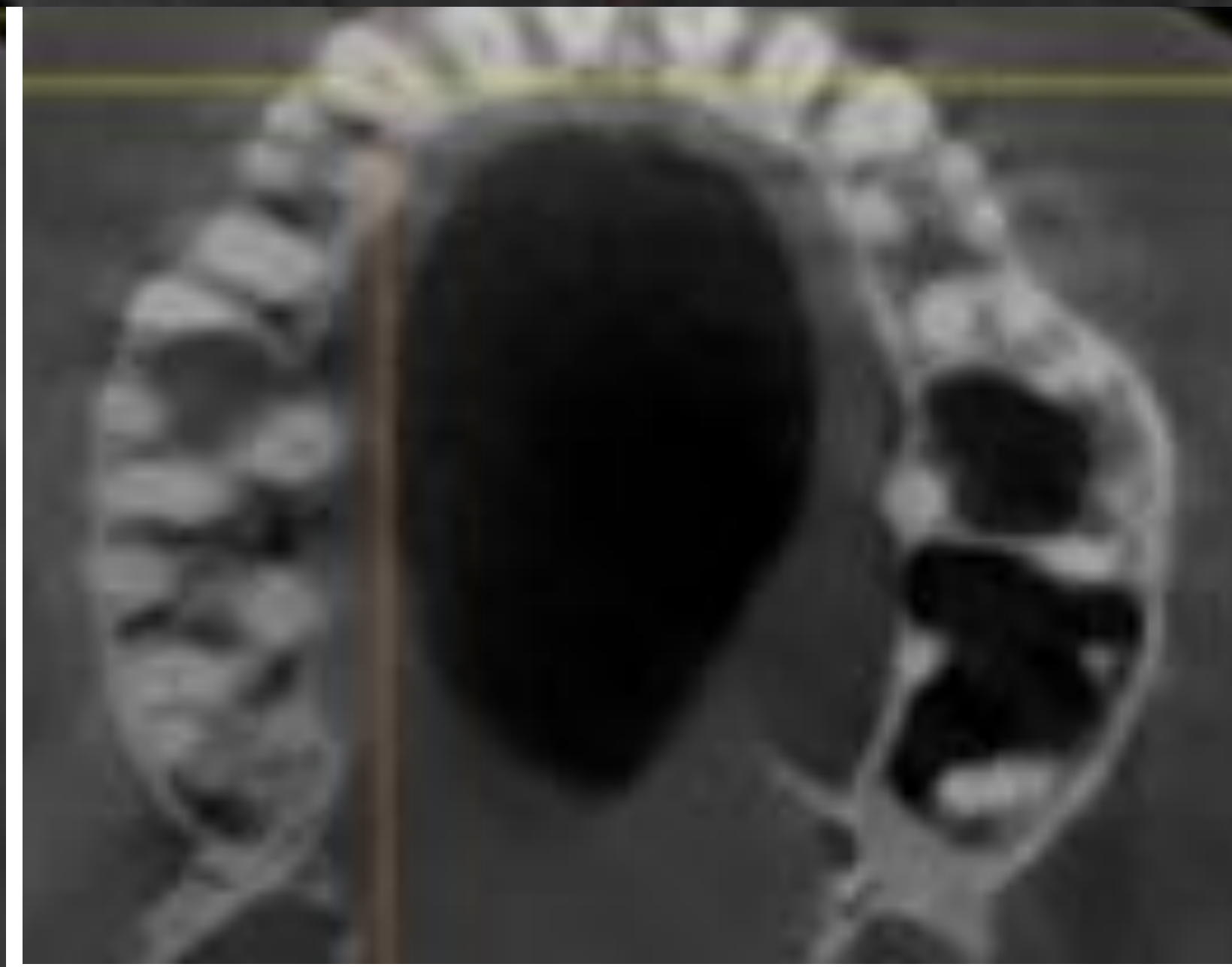
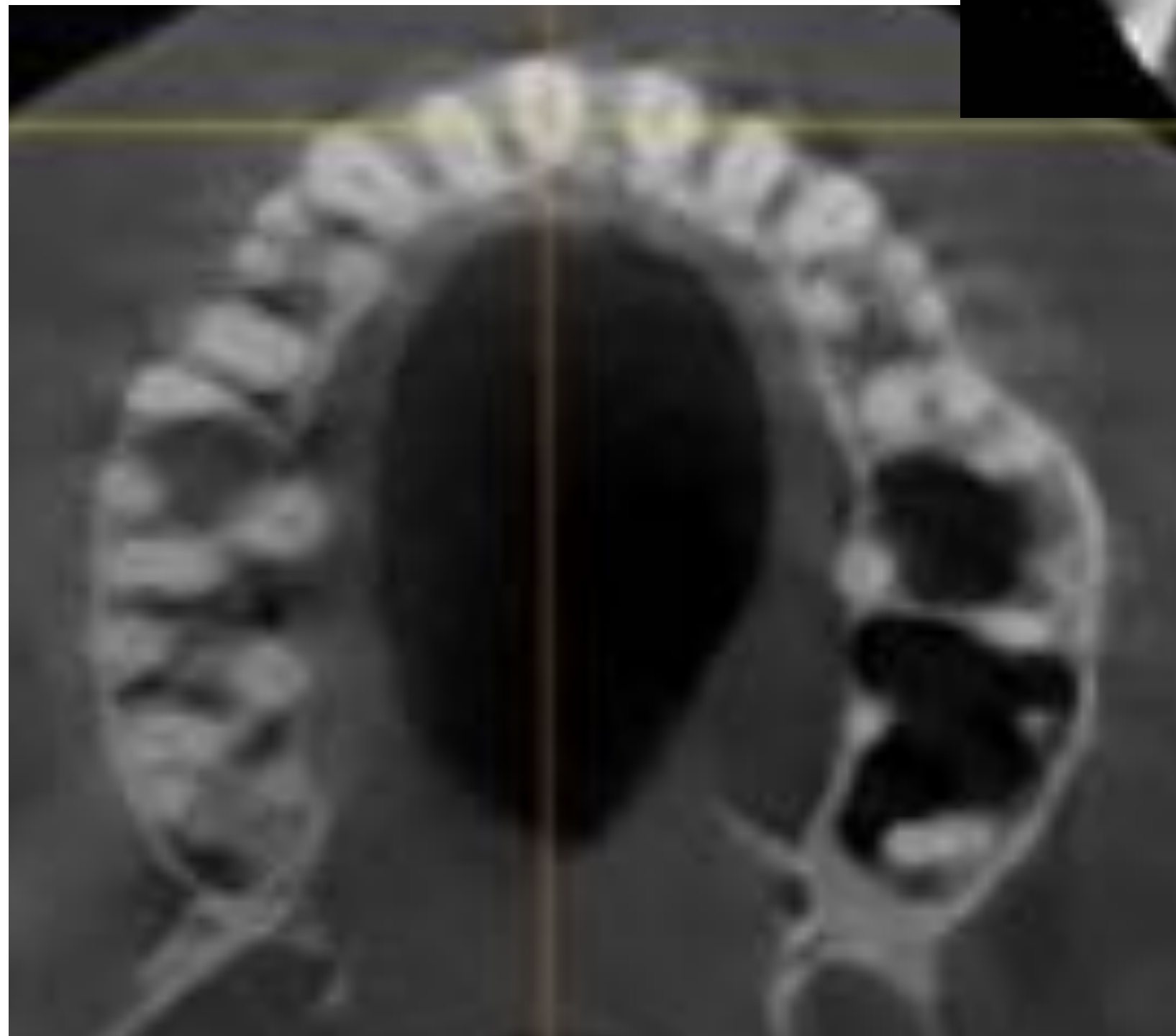
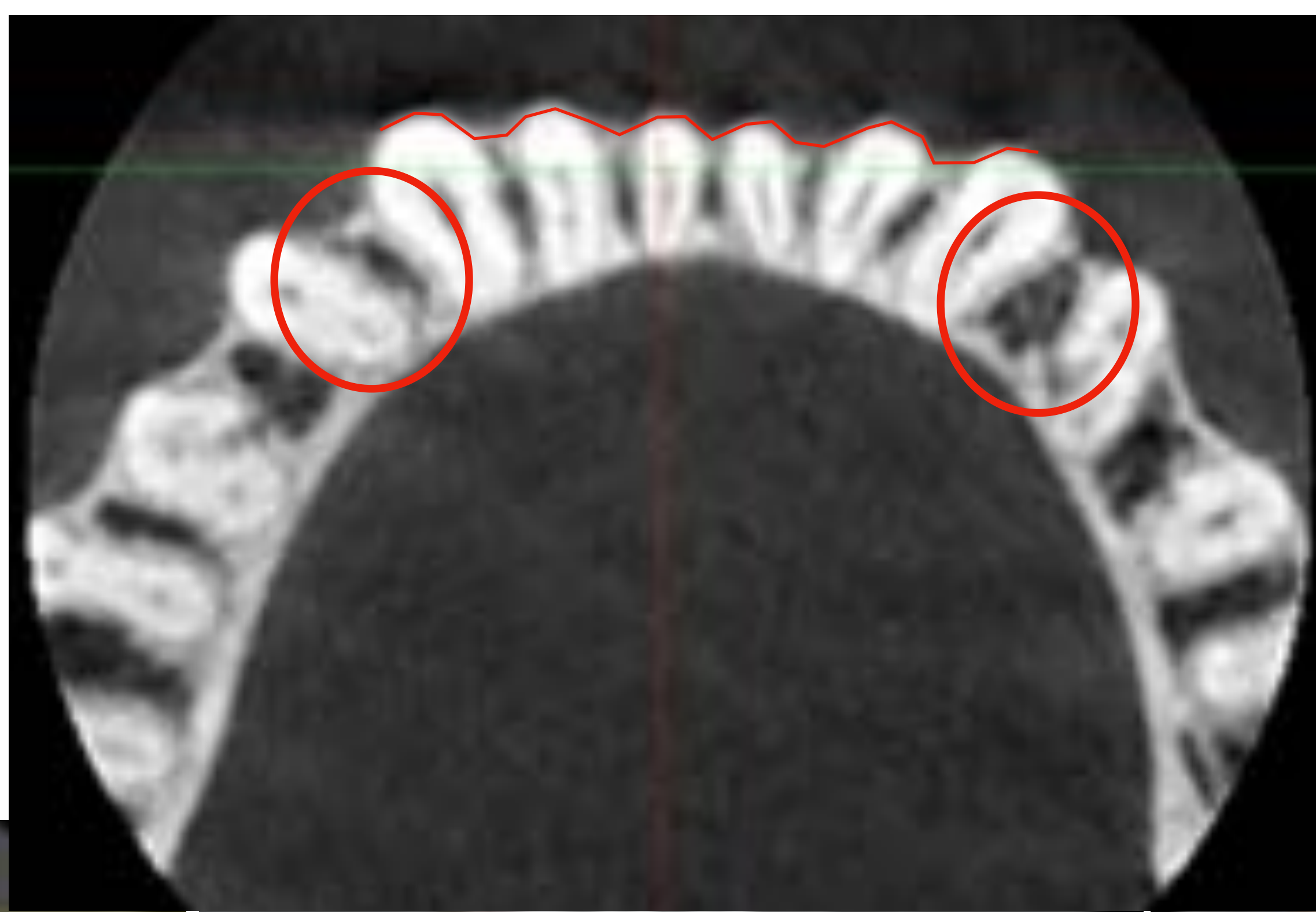


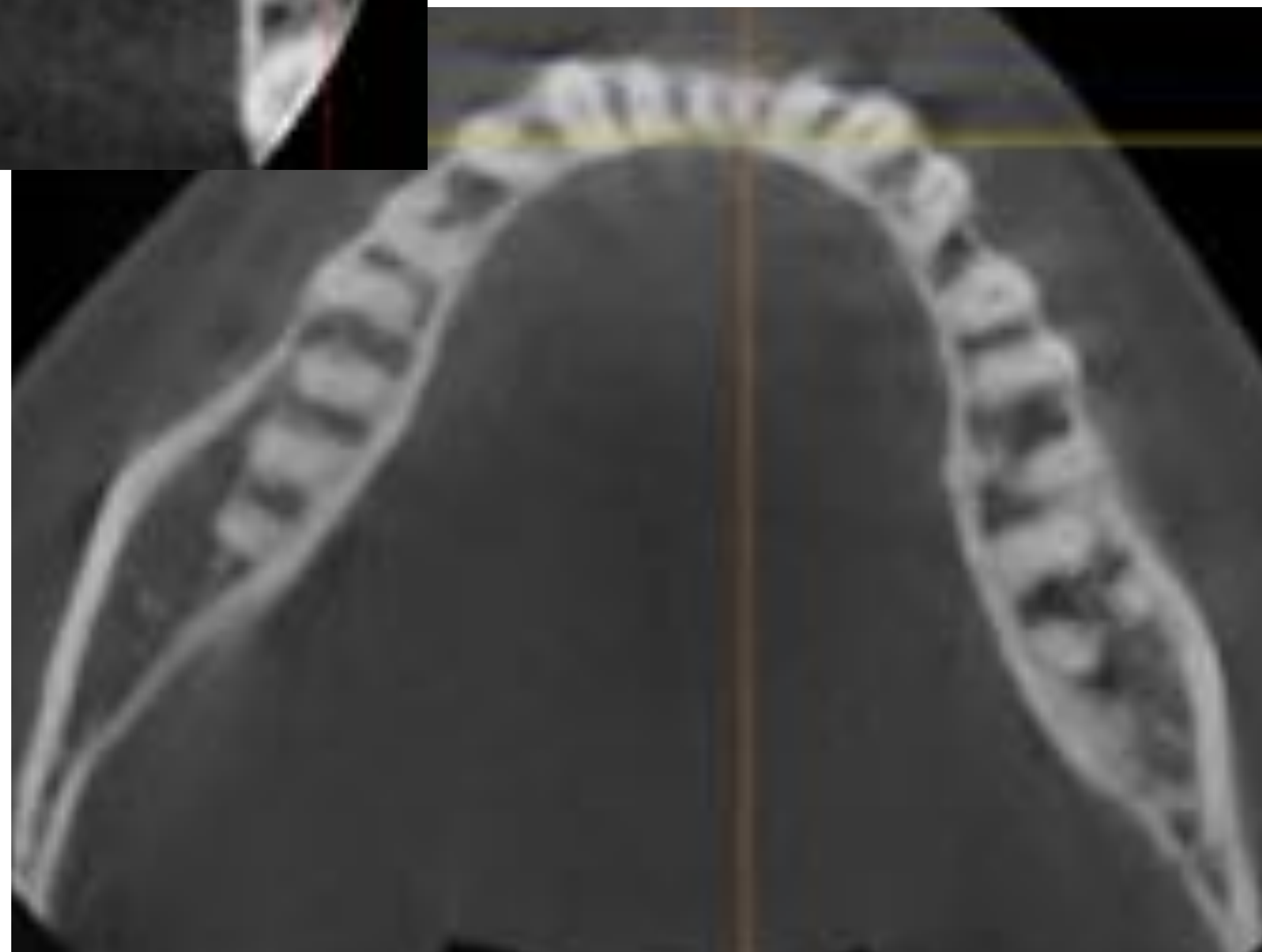
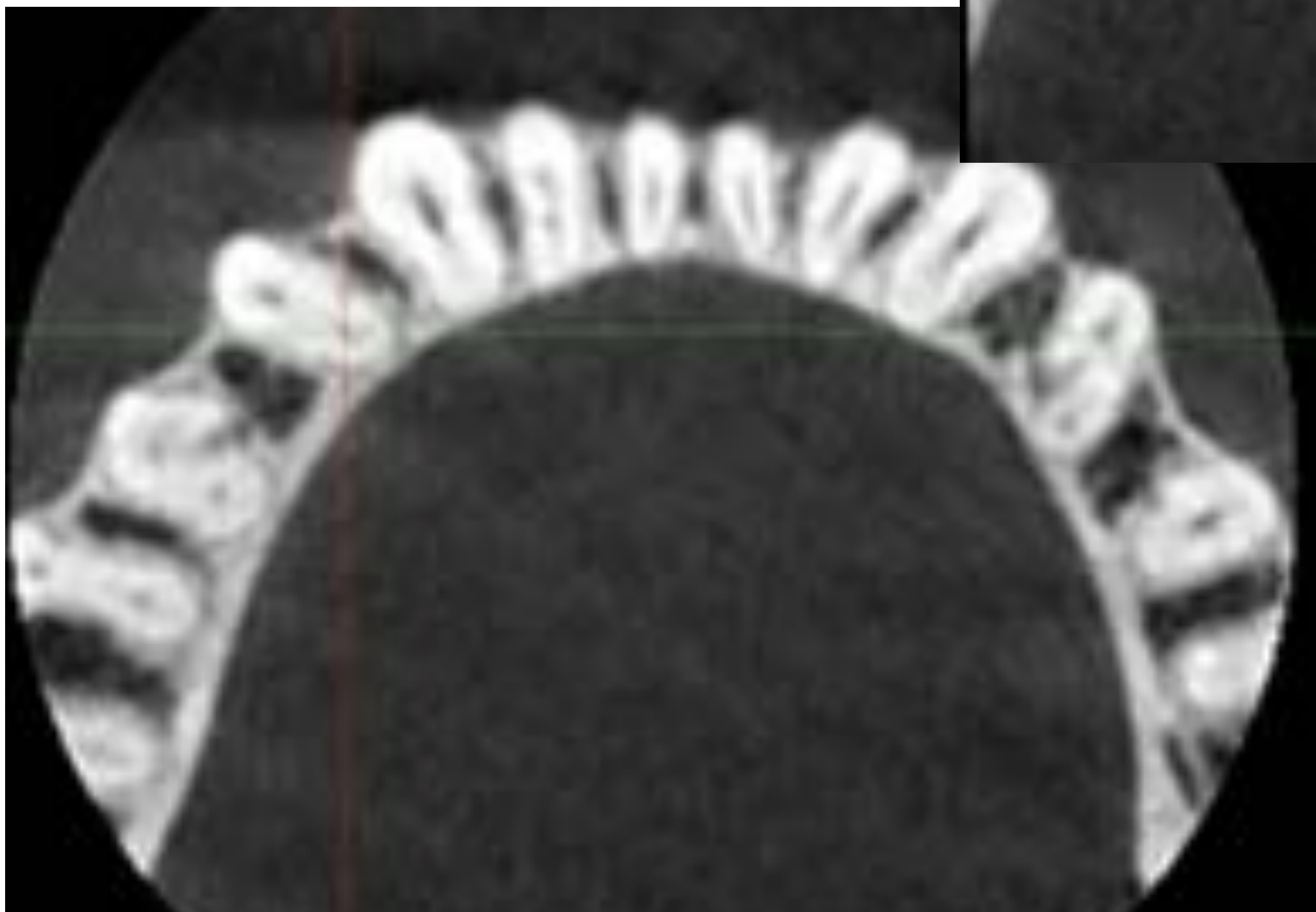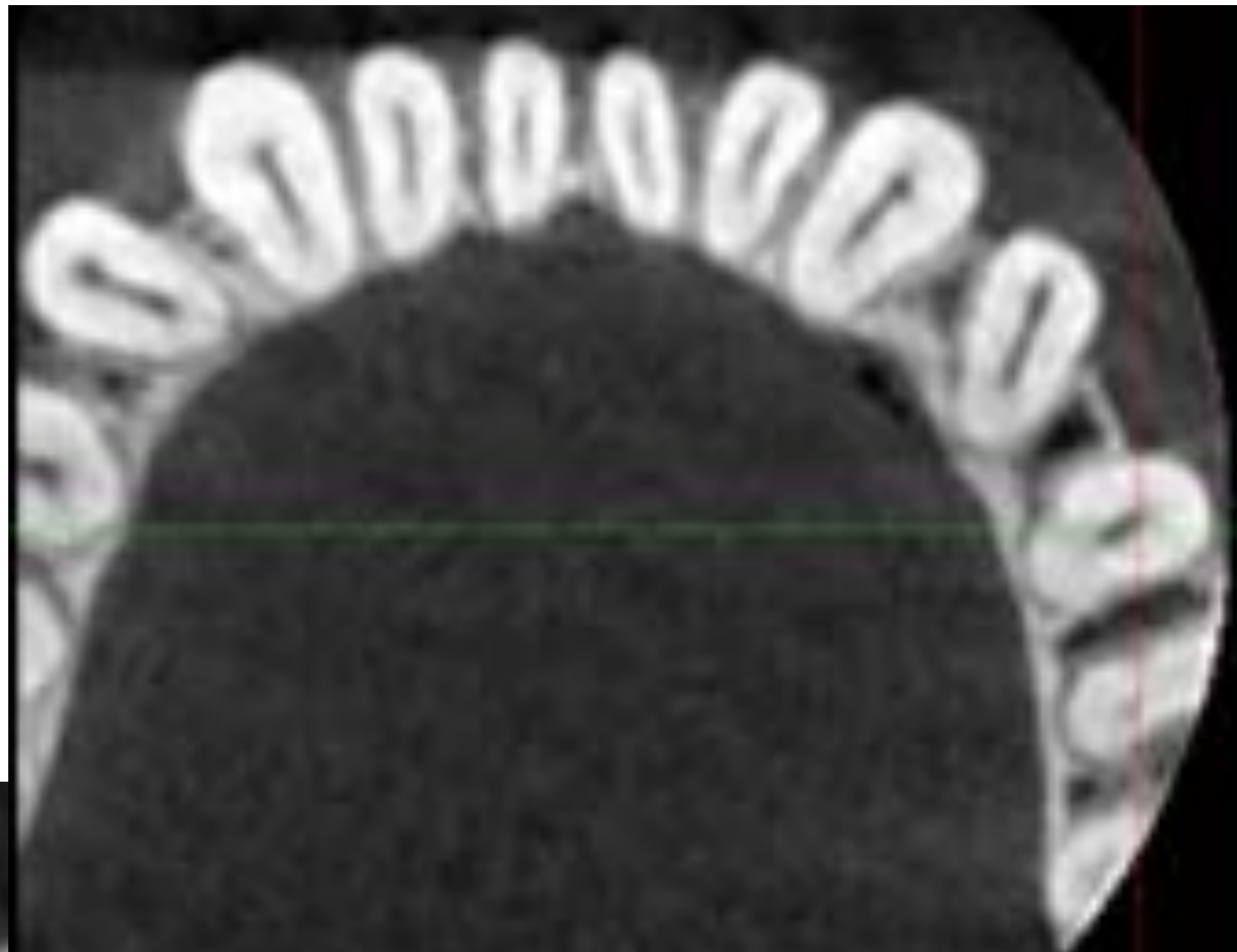


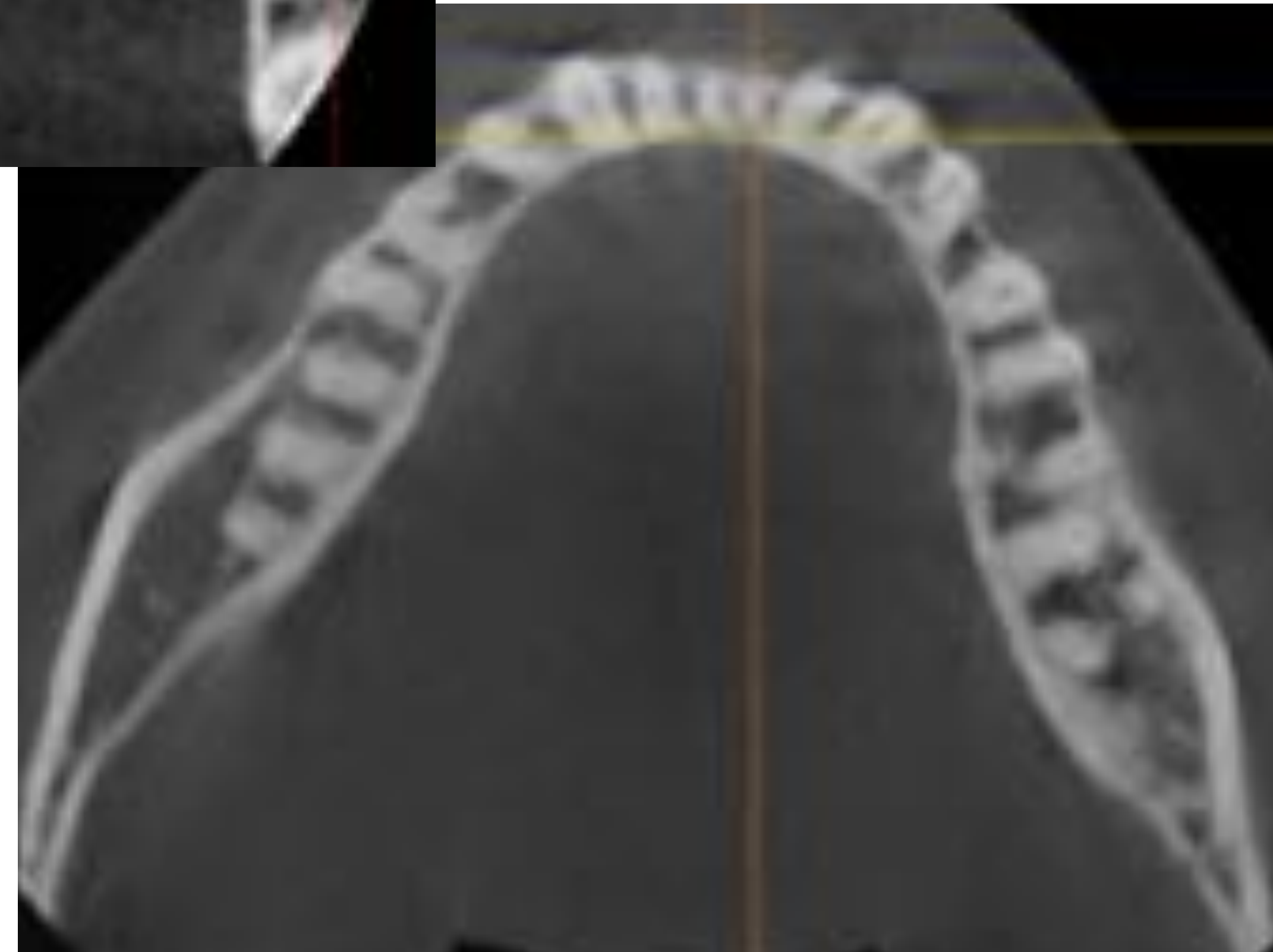
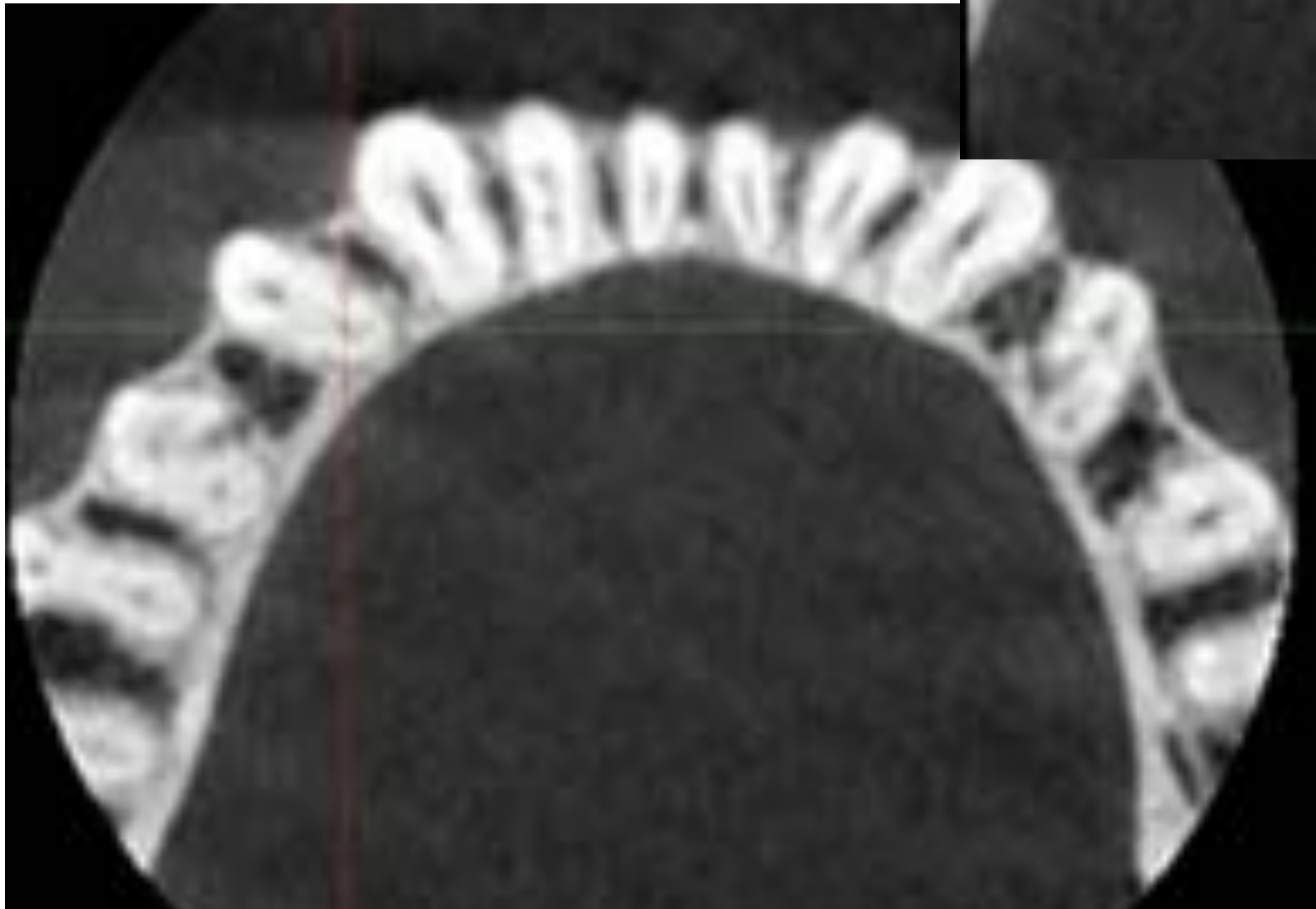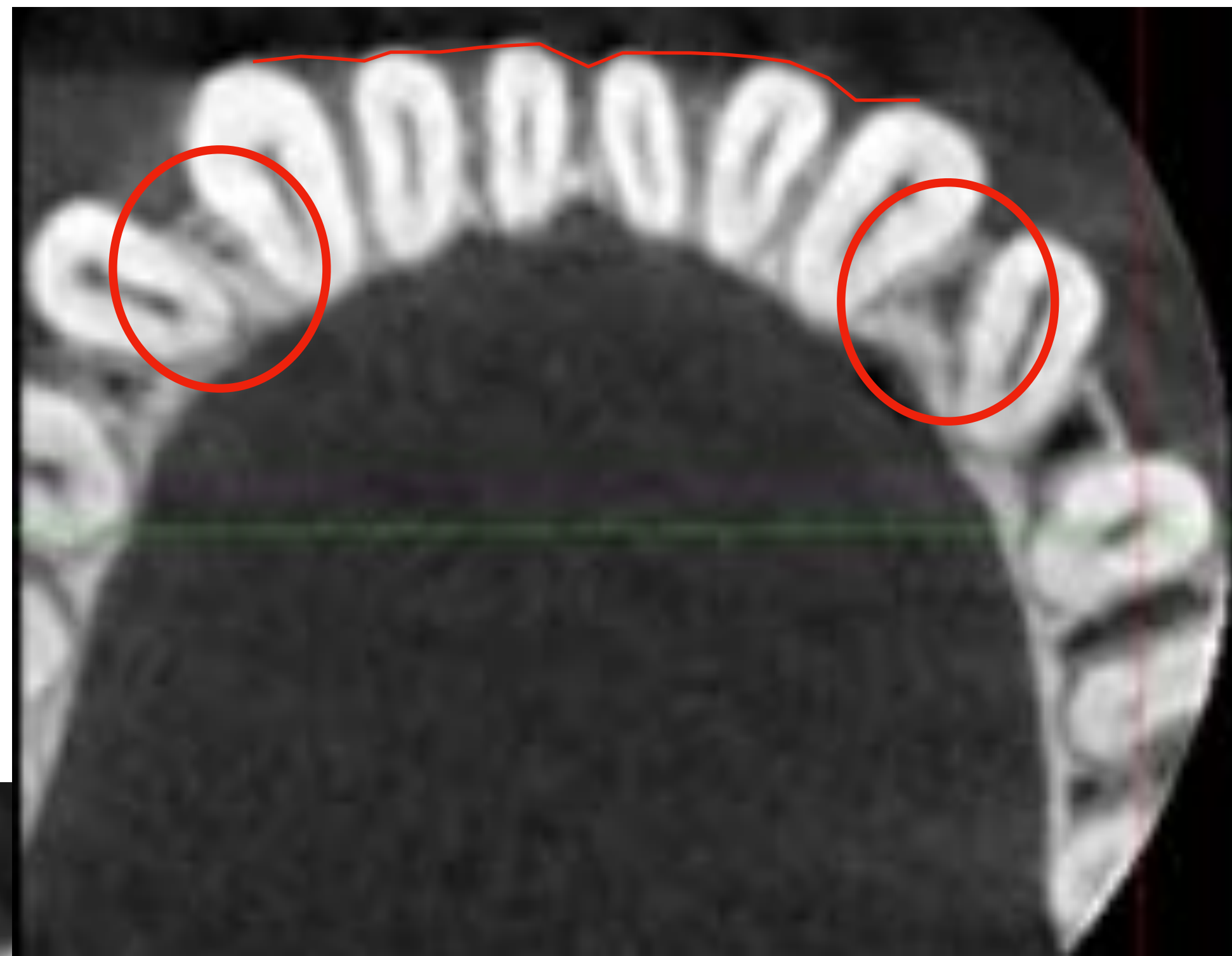


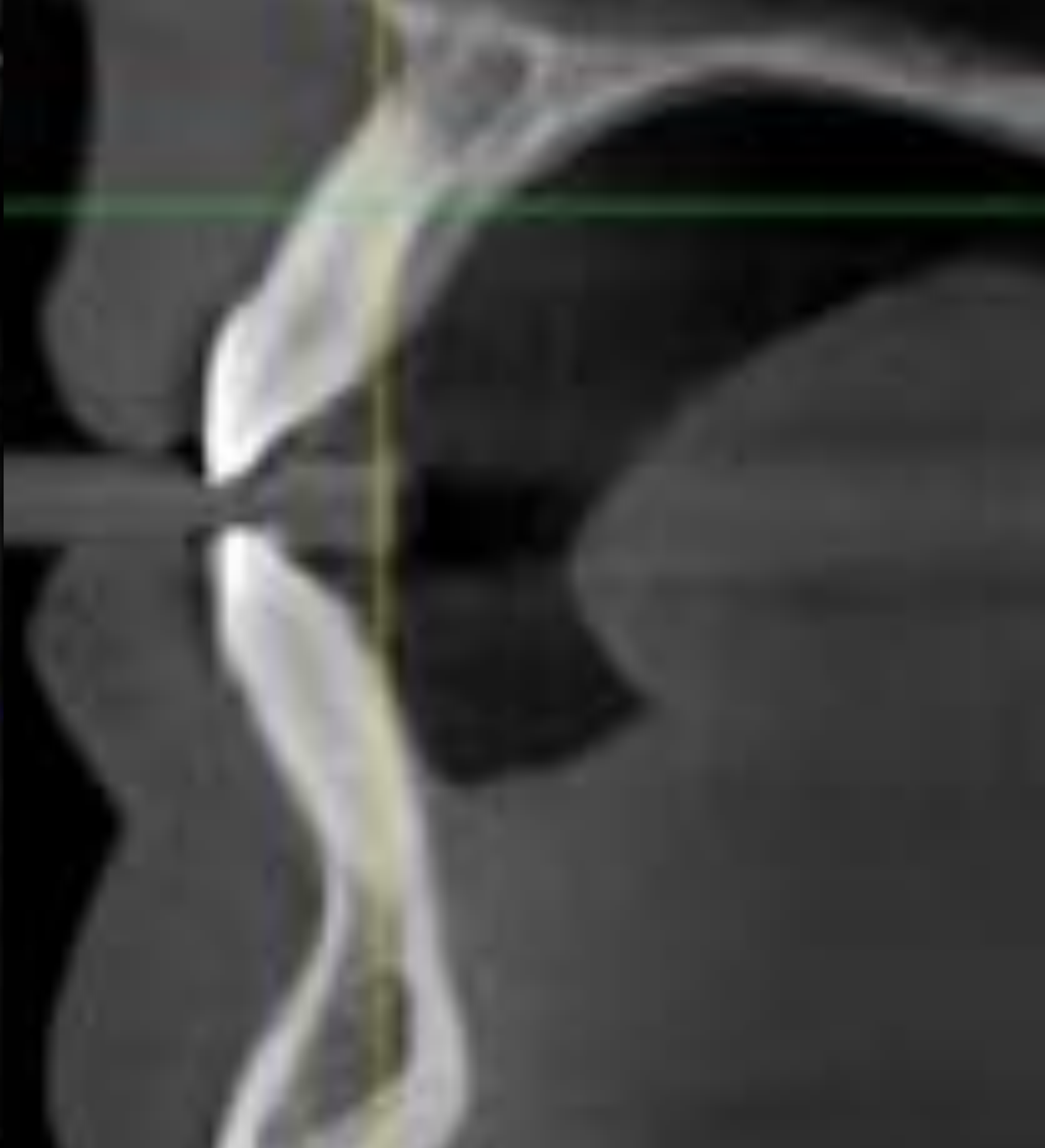
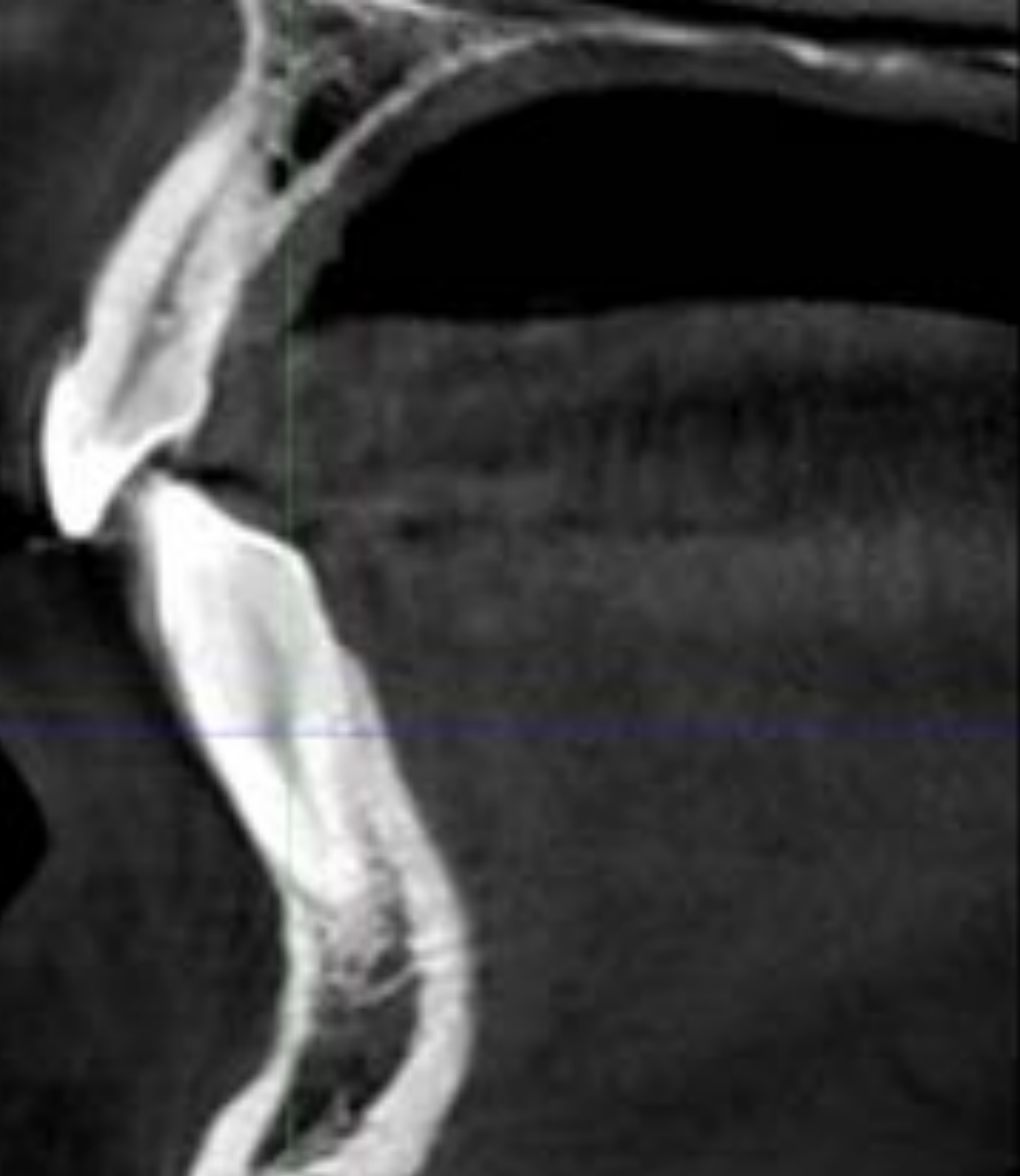




















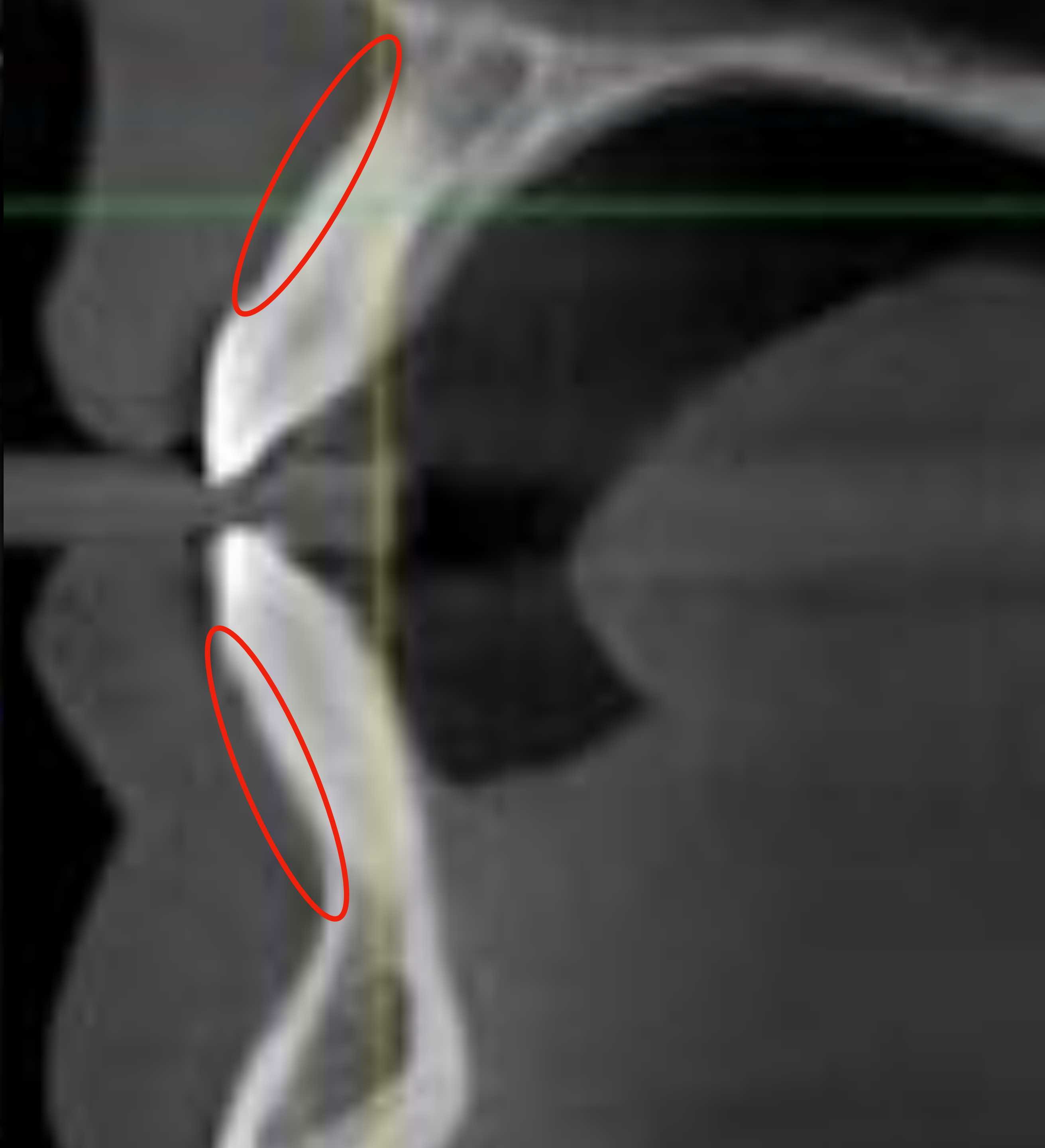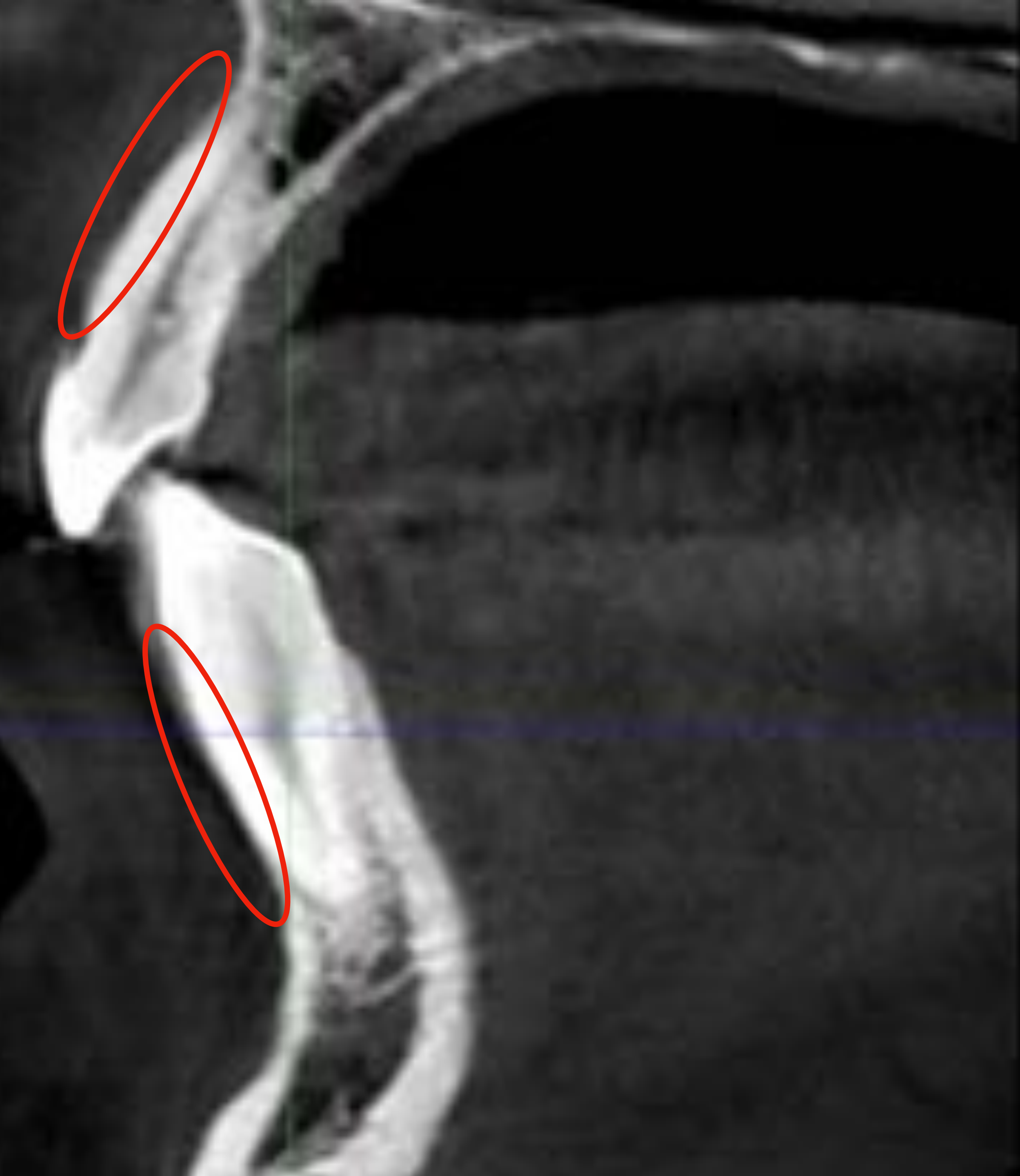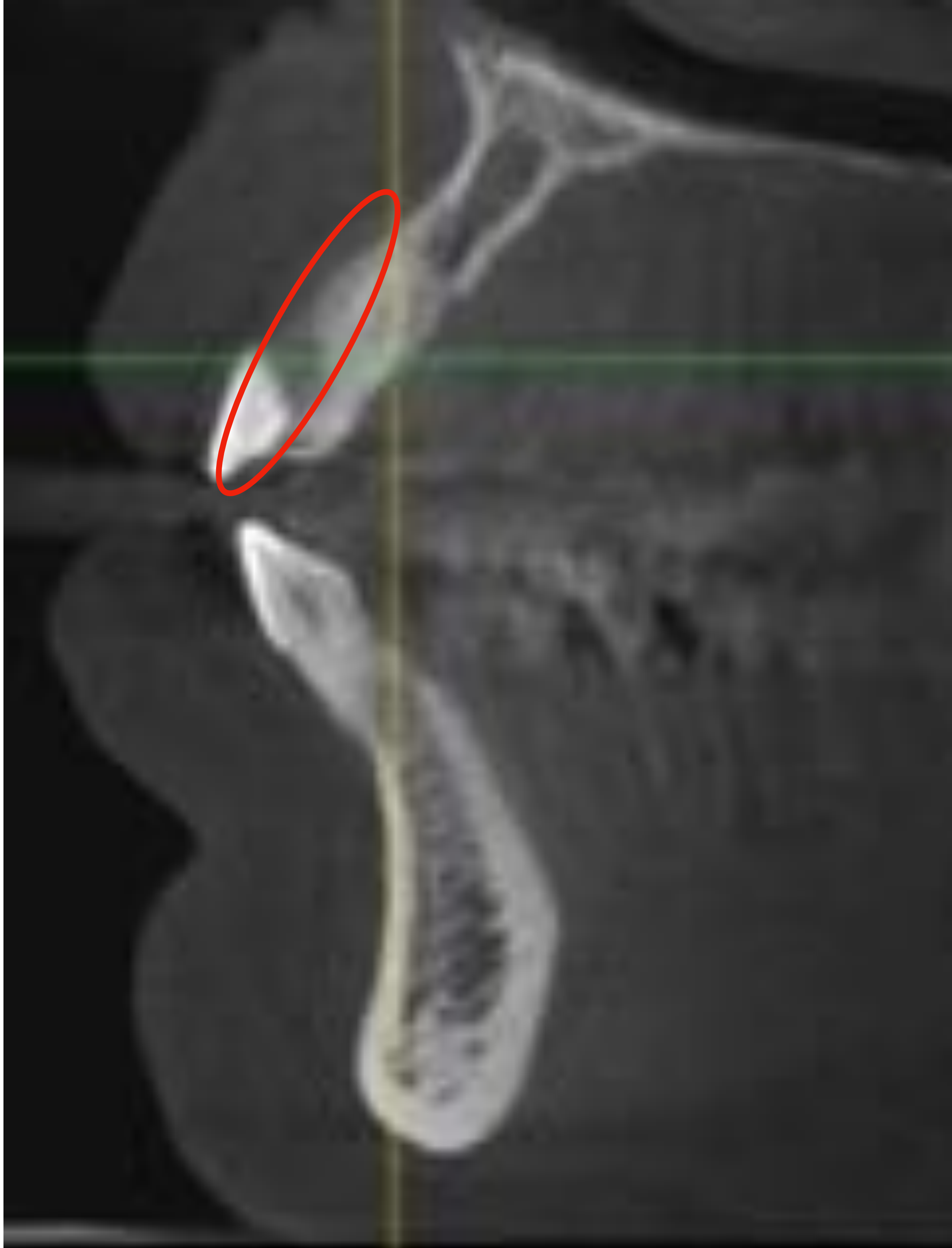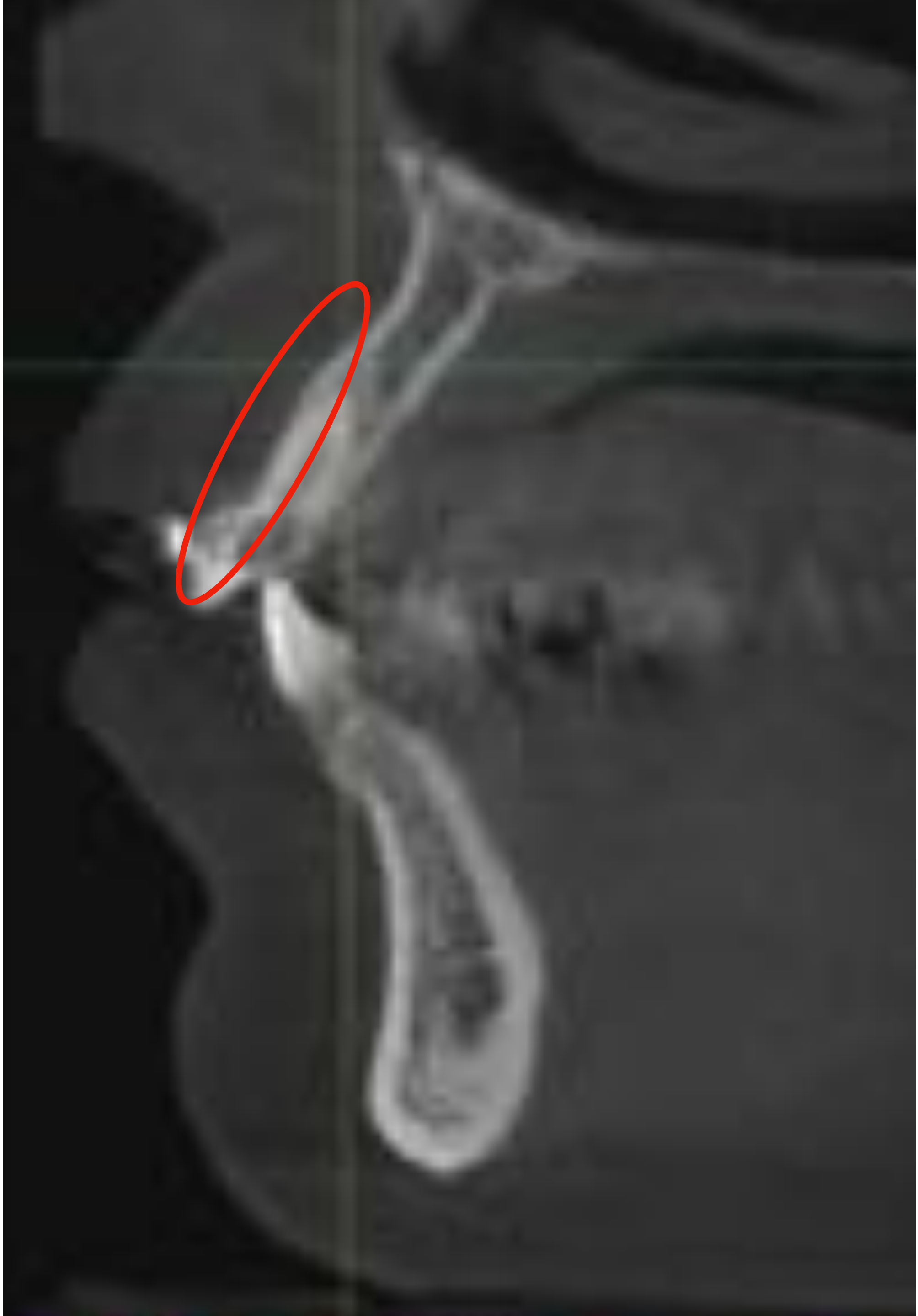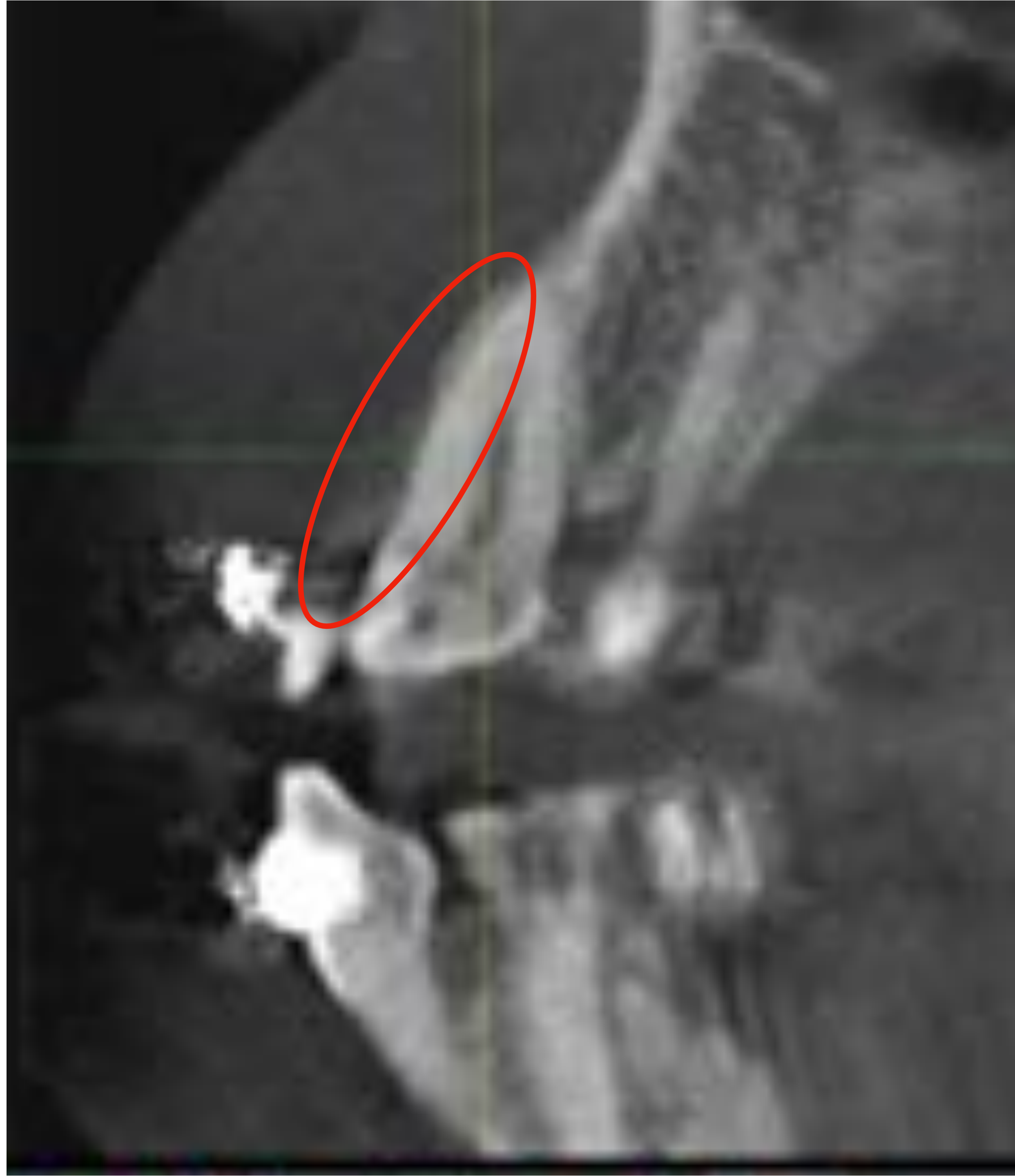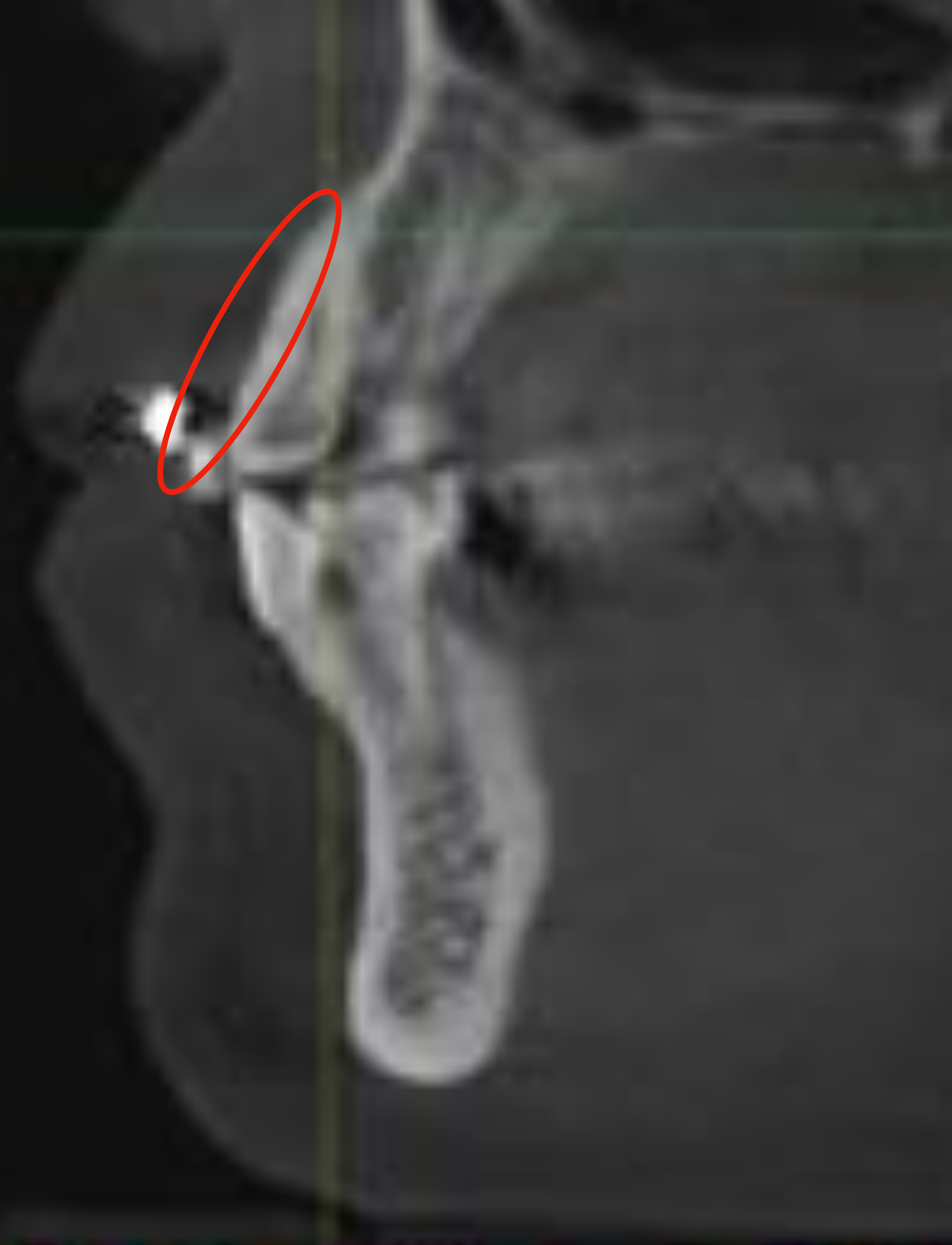Опыт проведенных исследований

1. Хирургическое лечение множественных рецессий десны с комбинированным применением аутотрансплантата и аллогенной лиофилизированной dura mater: клинический случай **«Пародонтология» 2021**
2. Эффективность операции коронального смещения с пластикой твердой мозговой оболочкой «Лиопласт» для устранения множественных рецессий десны **«Аспирантский вестник Поволжья» 2016**
3. Патент РФ № 2648855. «Способ хирургического лечения множественных рецессий десны» **RU2648855 2018**
4. Создание экспериментальной модели in vivo адекватной хирургической технике в двуслойной методике лечения множественных рецессий десны с применением пластического материала **«Аспирантский вестник Поволжья» 2017**
5. Эффективность применения аллогенной dura mater для превентивного хирургического лечения образования одиночных и множественных рецессий десны перед ортодонтическим лечением несъемной ортодонтической техникой: клиническое исследование. **«Пародонтология» 2021**
6. Патент РФ на изобретение № 2631416 от 21.09.2017. Носова М.А., Шаров А.Н., Волова Л.Т.
7. Патент РФ на изобретение № 2616337 от 14.04.2017 Носова М.А., Шаров А.Н., Волова Л.Т., Долгушкин Д.А.

Цель исследования

Предполагается, что в локусе субпериостальной инсталляции ТМО образуется костная структура во всем объёме, и поэтому рецессия десны останавливается или устраняется полностью

Если в этом месте образуется соединительная ткань - высок риск рецидива, так как костная поддержка объёма мягких тканей десны в этой области отсутствует

Интересно оценить гистологический состав тканей, формирующихся в локусе субпериостальной и интрагингивальной инсталляции, процесс формирования новых тканей, а также тканевую реакцию



Цель исследования

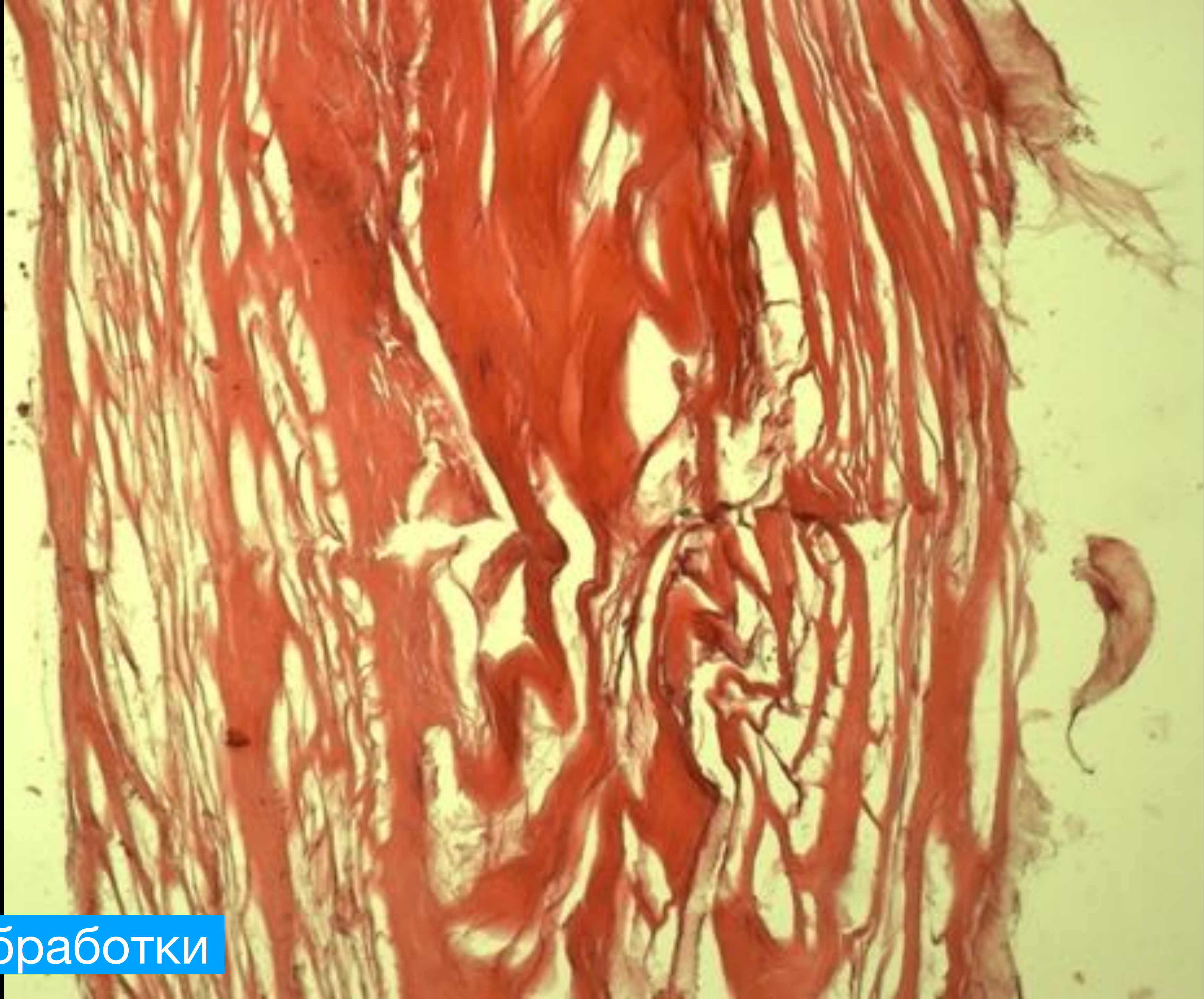
Определить гистологический состав тканей в месте установки пластического материала: имплантата ТМО, в сравнении с контролем без него

Оценить изменение имплантированной структуры в динамике и тканевую реакцию окружающих тканей в результате операции на клеточном уровне

Получение аллогенного имплантата ТМО крыс

Технология получения аллоимплантатов «ЛИОПЛАСТ»® включает:

- первичная механическая очистка фрагментов ТМО,
- применение ультразвука под вакуумом в жидкой среде,
- использование органических растворителей для активной очистки,
- лиофилизация низкотемпературным методом,
- стерилизация радиационным методом.

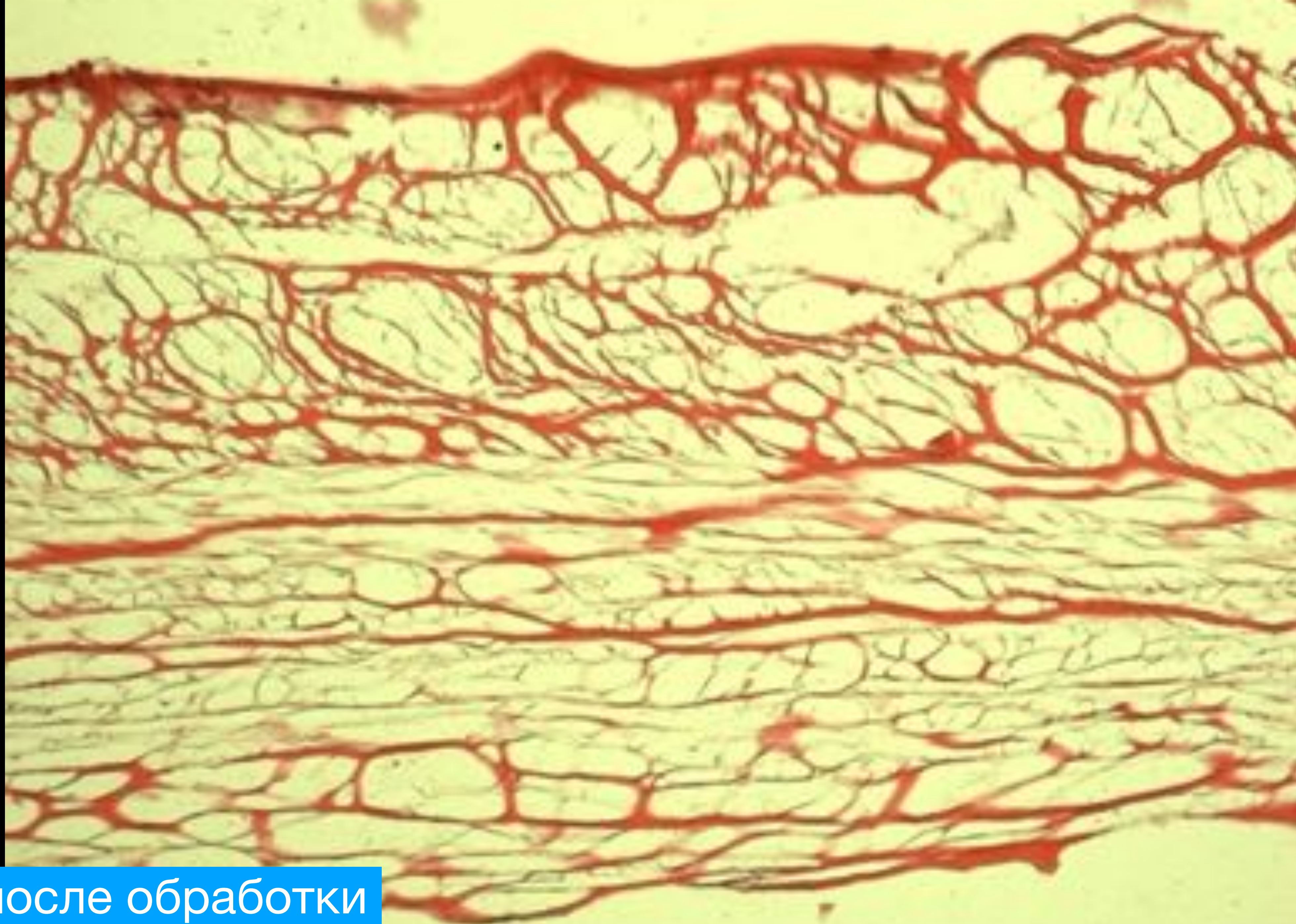


ТМО до обработки



Гистологический препарат аллогенной dura mater крысы до обработки по технологии «ЛИОПЛАСТ». Окраска гематоксилином и эозином. Увеличение X100.

Визуализируются немногочисленные клетки. Волокна коллагена плотные однонаправленные, зрелые.



ТМО после обработки



Гистологический препарат аллогенной dura mater крысы после обработки по технологии «ЛИОПЛАСТ». Окраска гематоксилином и эозином. Увеличение X100. Зрелые волокна коллагена истончаются при обработке, структура становится более рыхлая. Клеток нет, волокна равномерные однонаправленные, тонкие. Структура материала сетчатая.

1. 60 лабораторных крыс Wistar: обоих полов, 5-6 мес., вес 180-200 граммов.
2. Животные находились в изоляторе 14 дней, обработанные от паразитов.
3. Животные содержались на сбалансированном световом режиме, свободном доступе к воде и стандартному корму.
4. Все животные оперированы в течение 15 дней.

Все испытуемые были объединены в 2 группы:

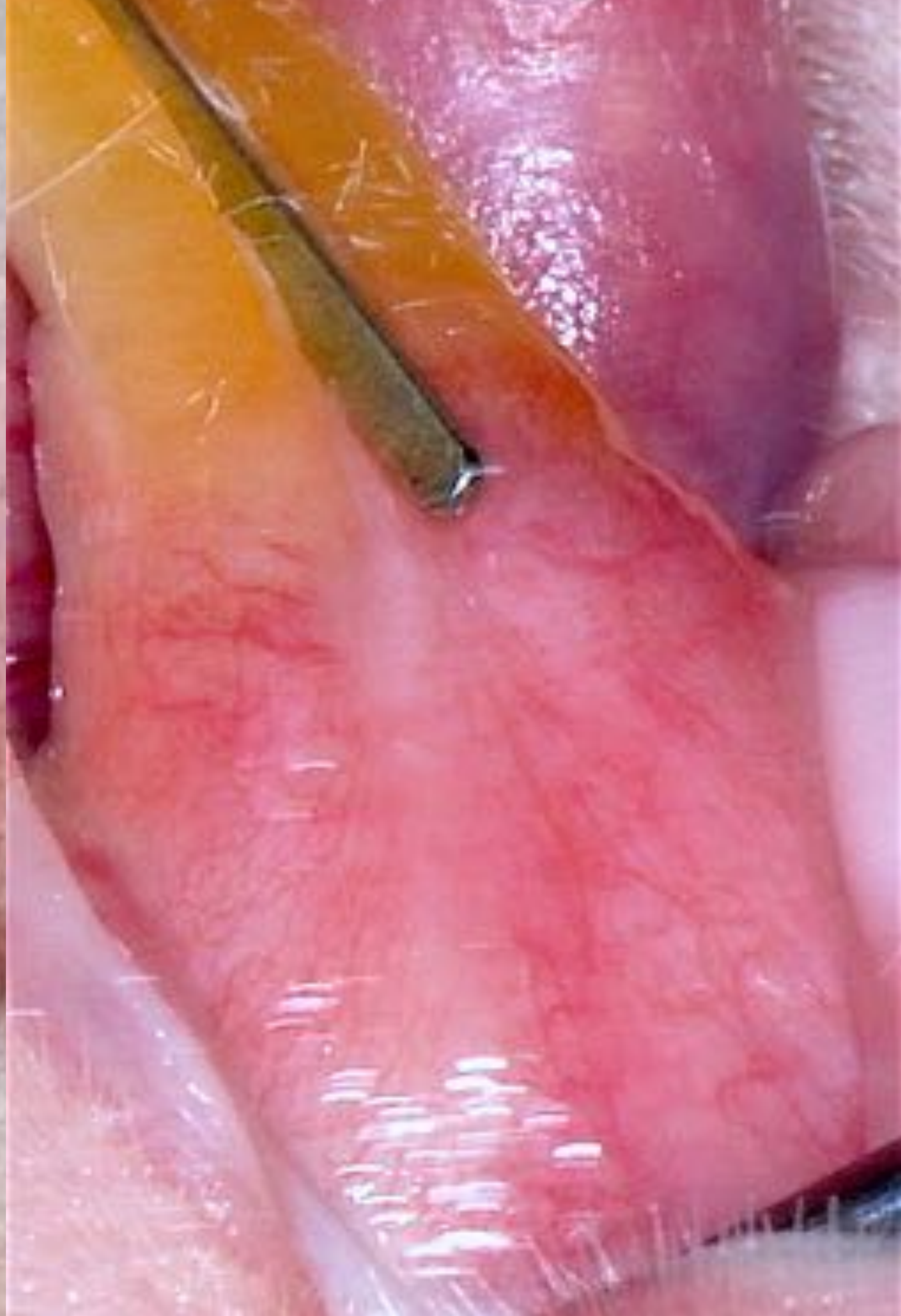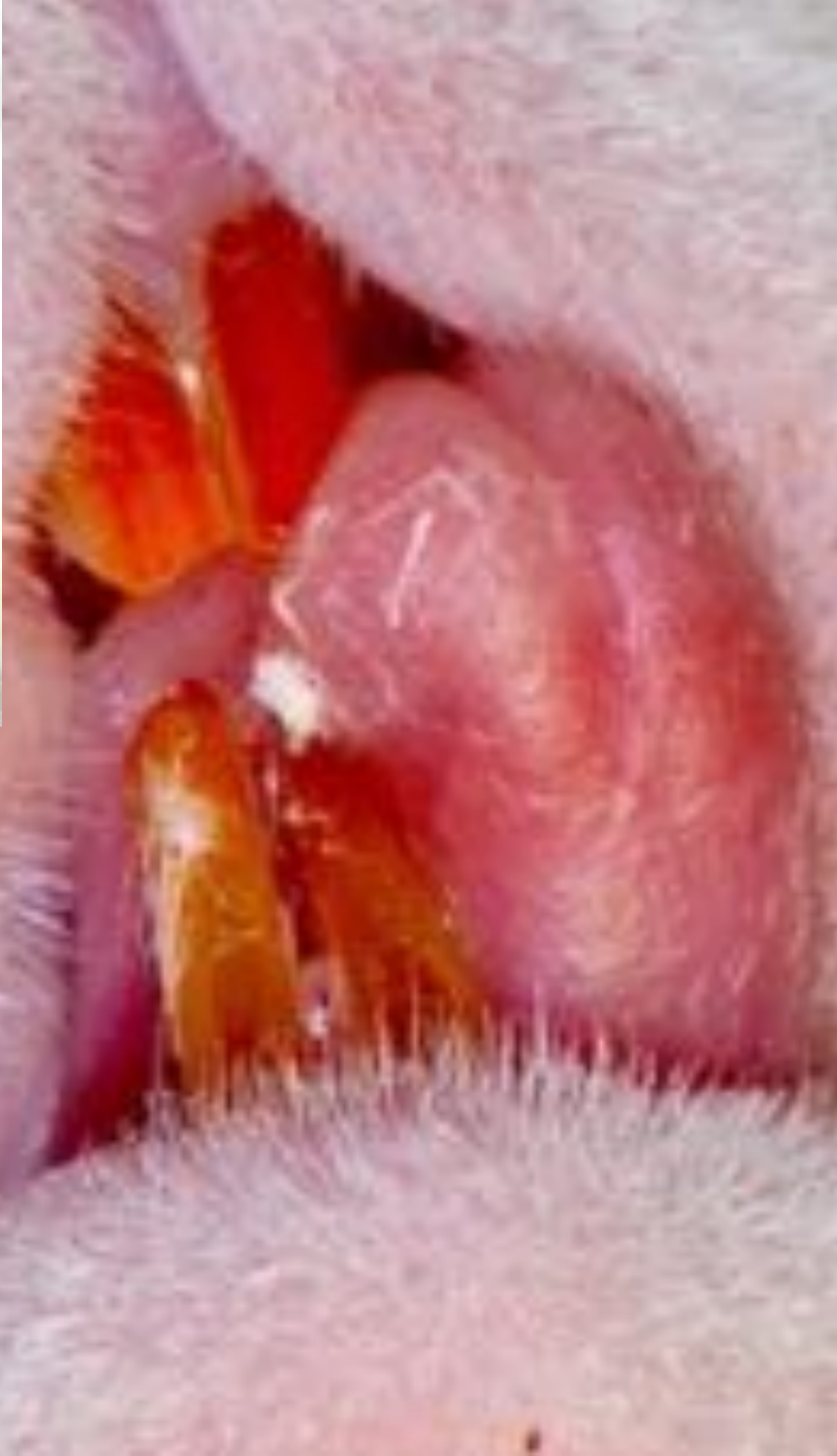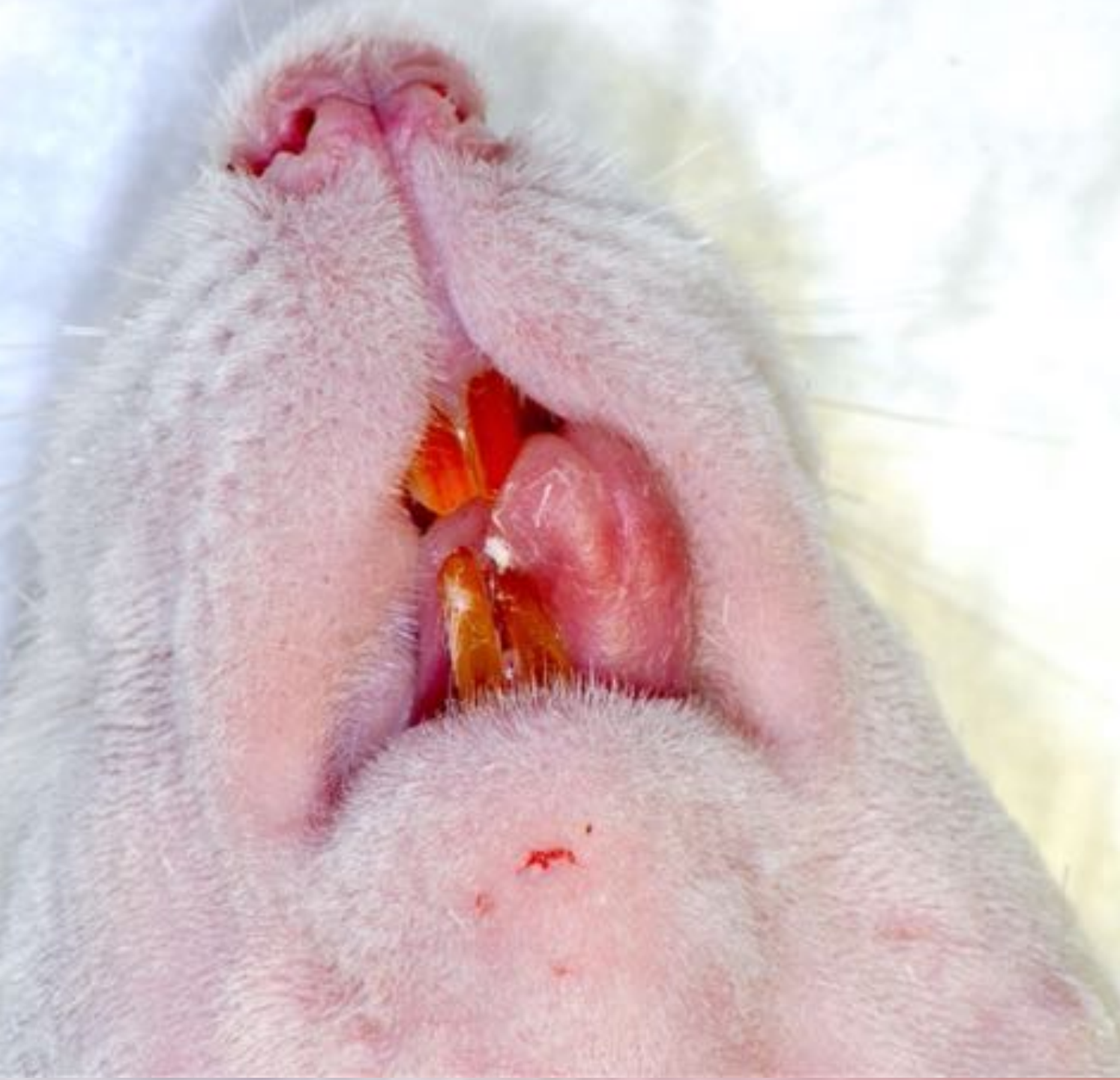- 1.** Контрольная группа - хирургическим путем имитировали рецессию десны в соответствии с разработанной моделью и ушивали рану по протоколу моделированной операции
- 2.** Группа исследования - хирургическим путем имитировали рецессию десны, устанавливали пластический материал (аллогенную ТМО), ушивали рану по протоколу моделированной операции

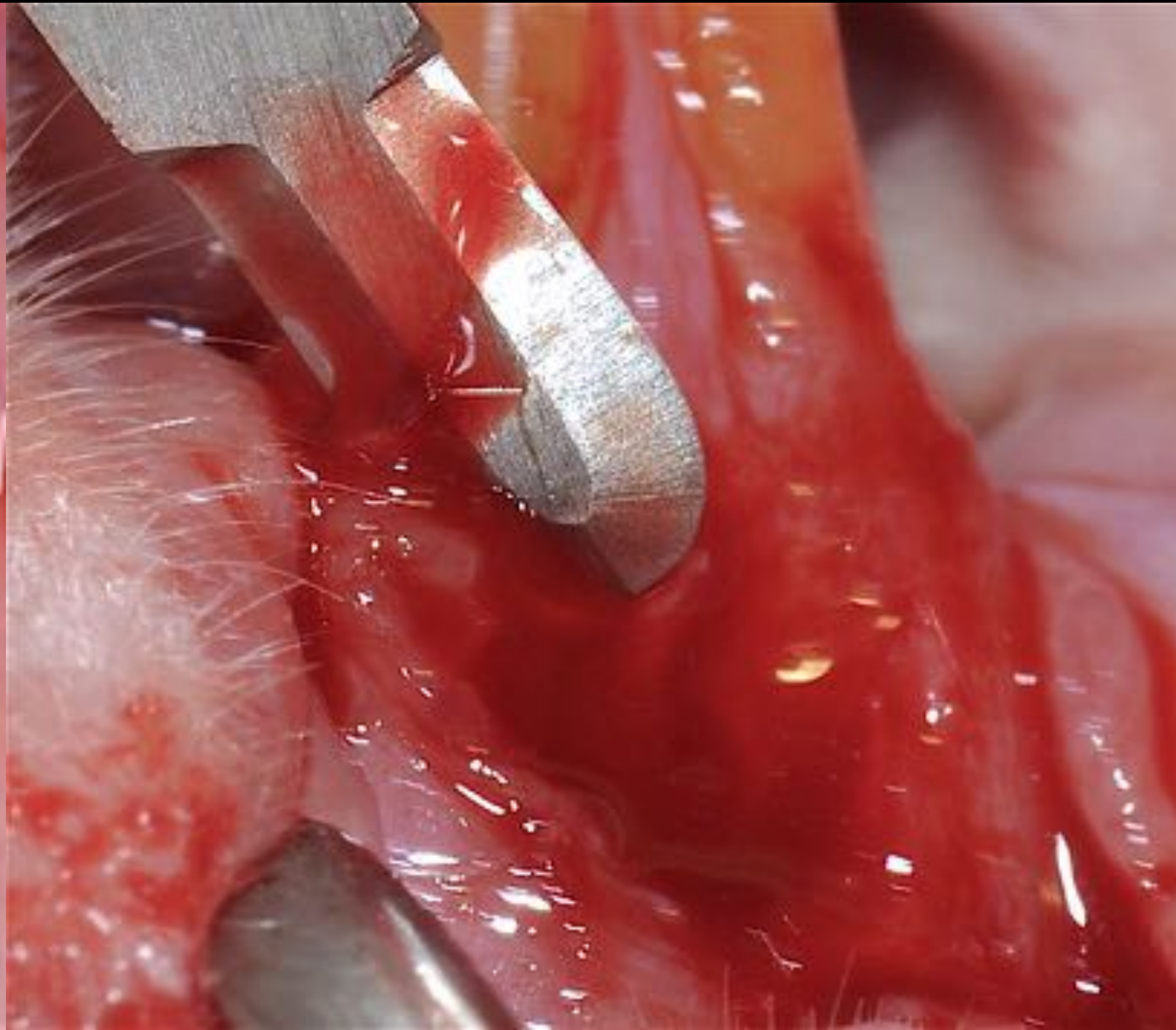
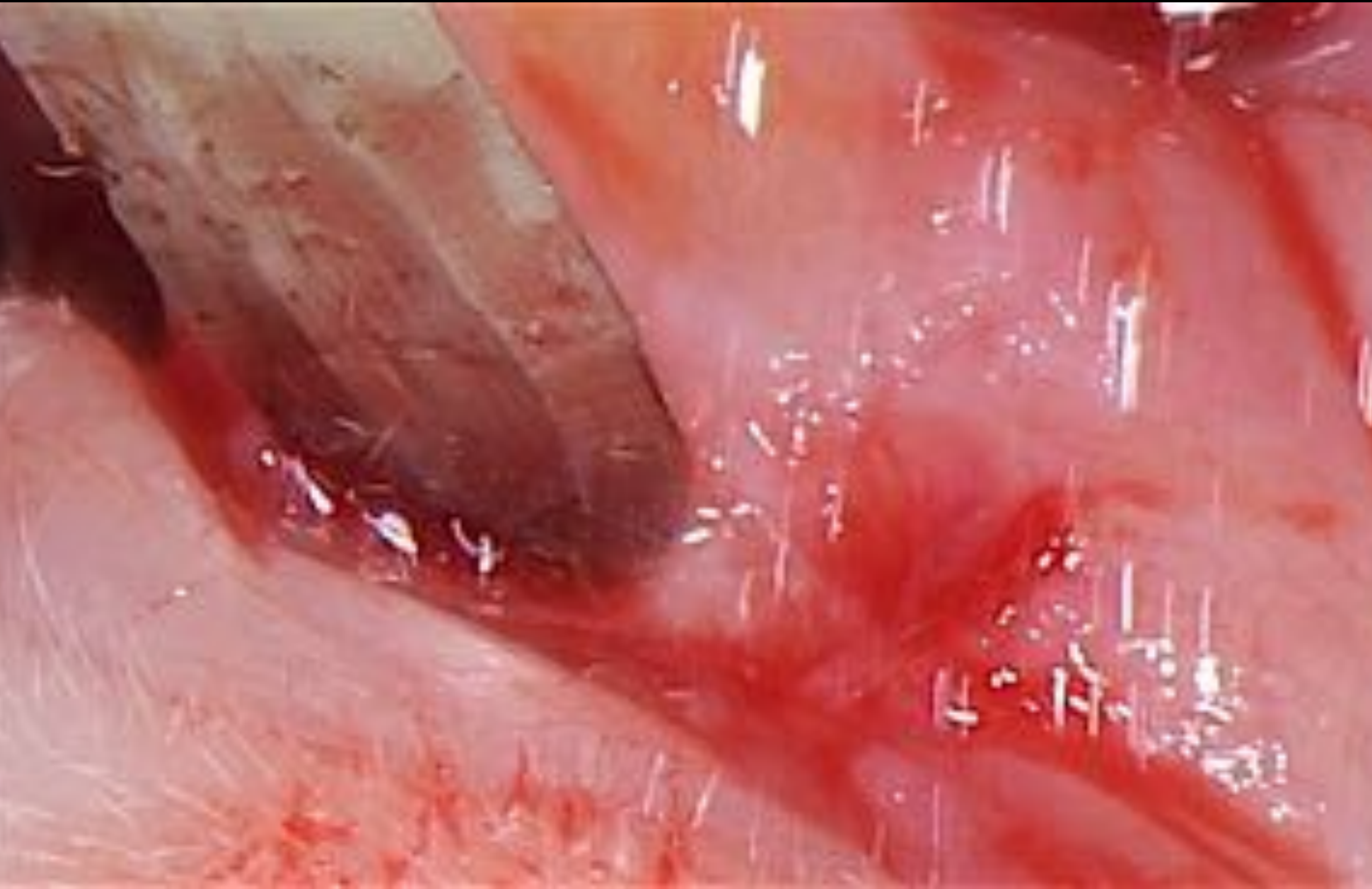[Носова М.А. 2017].

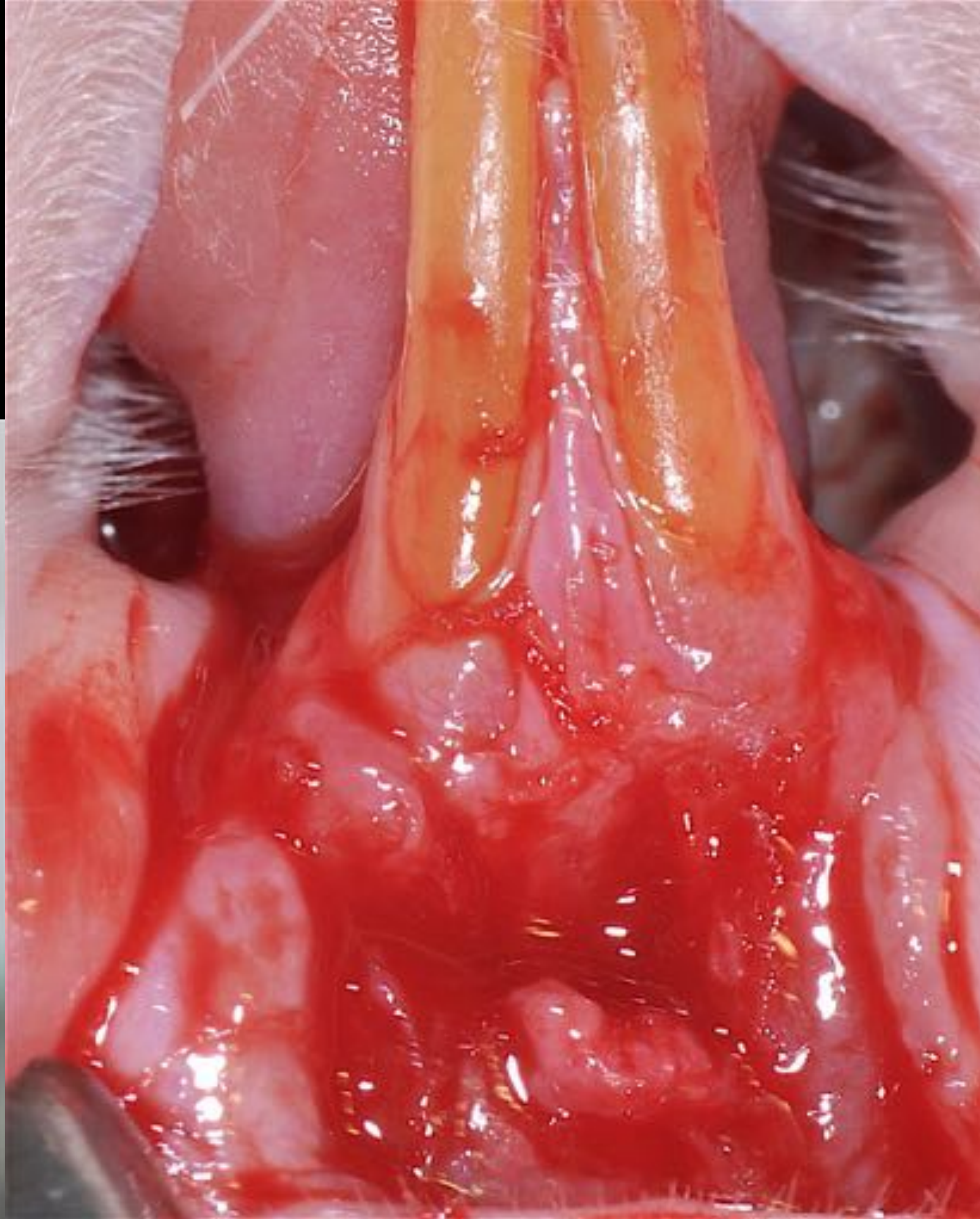


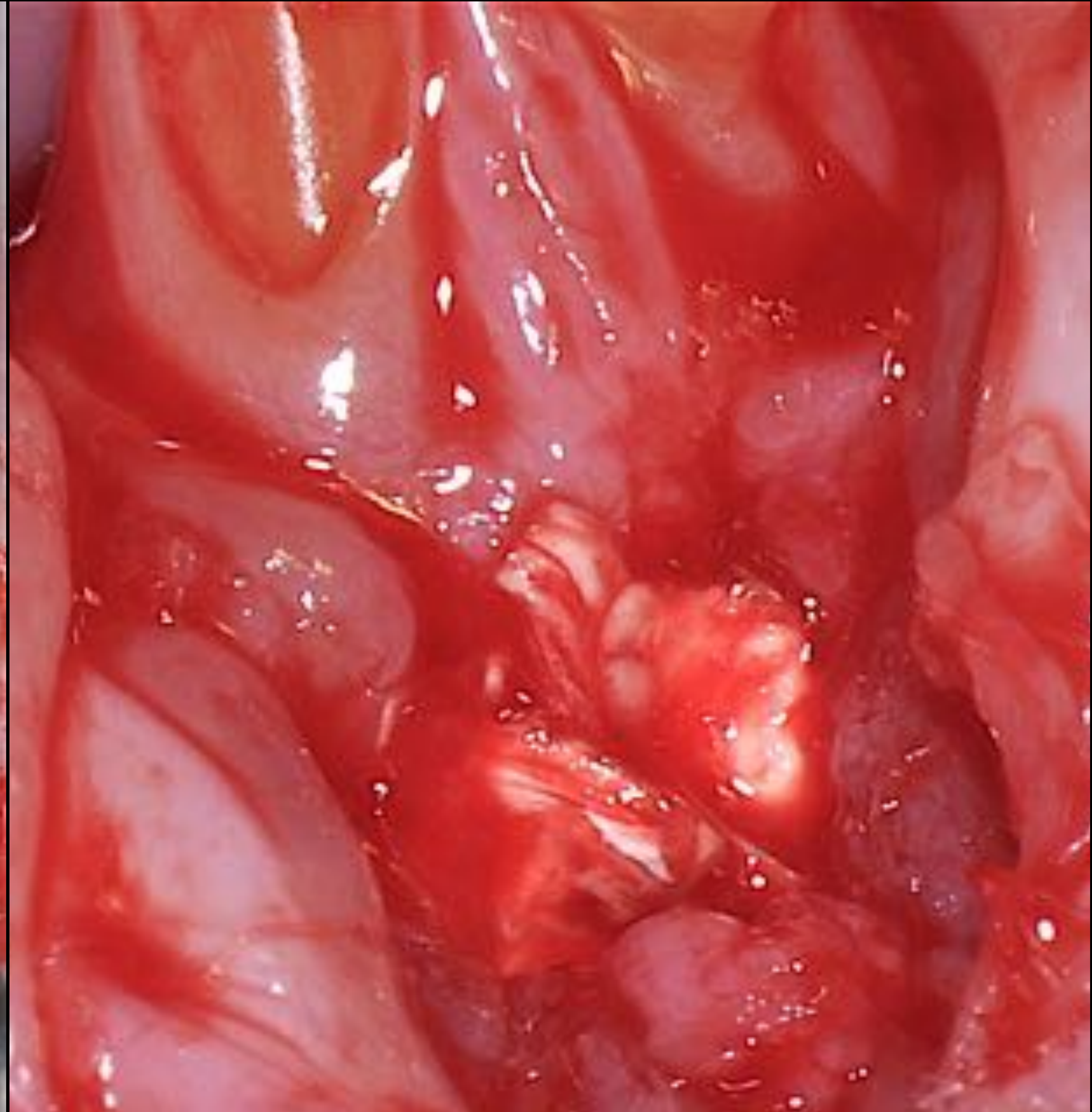
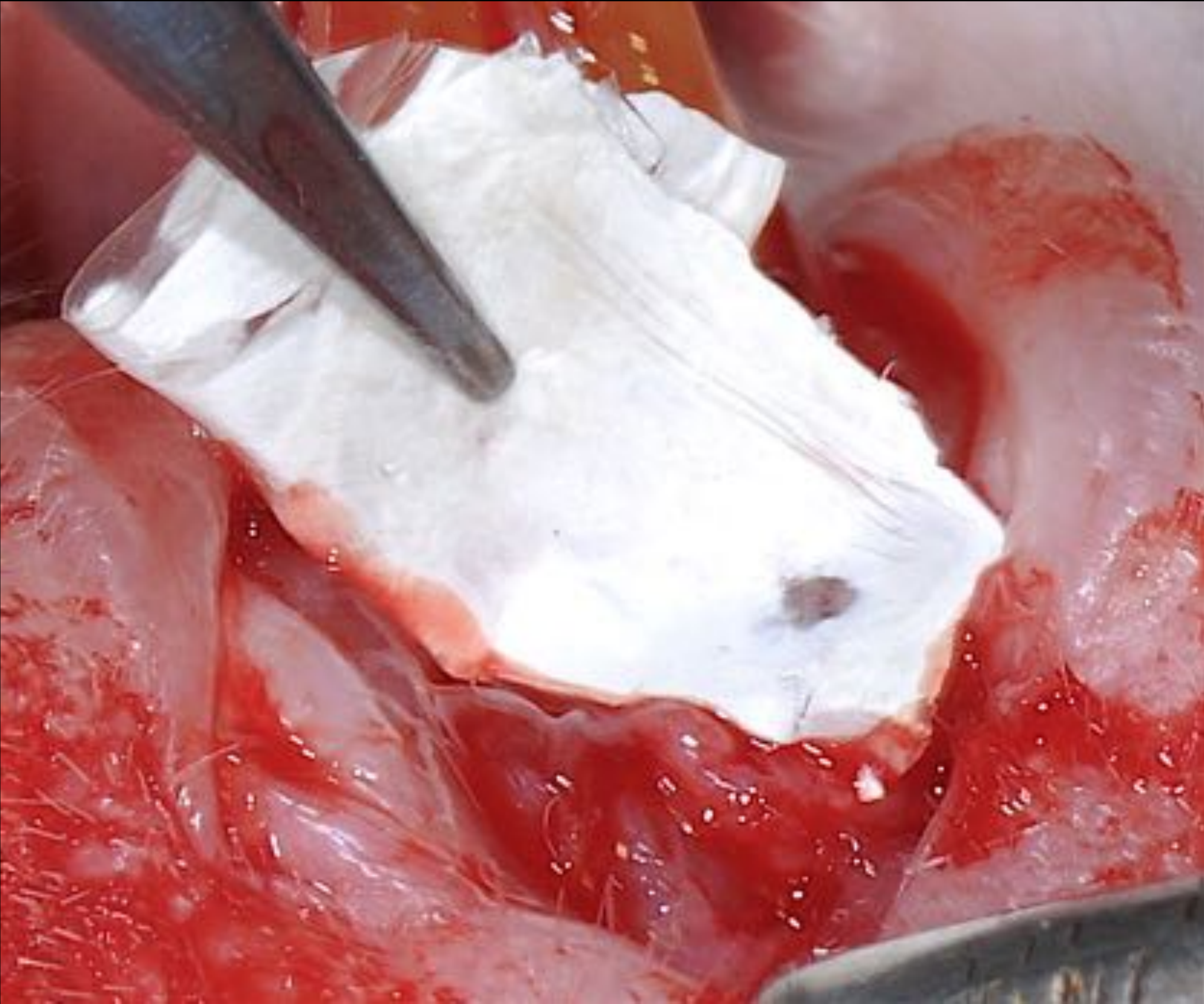Протокол хирургической операции

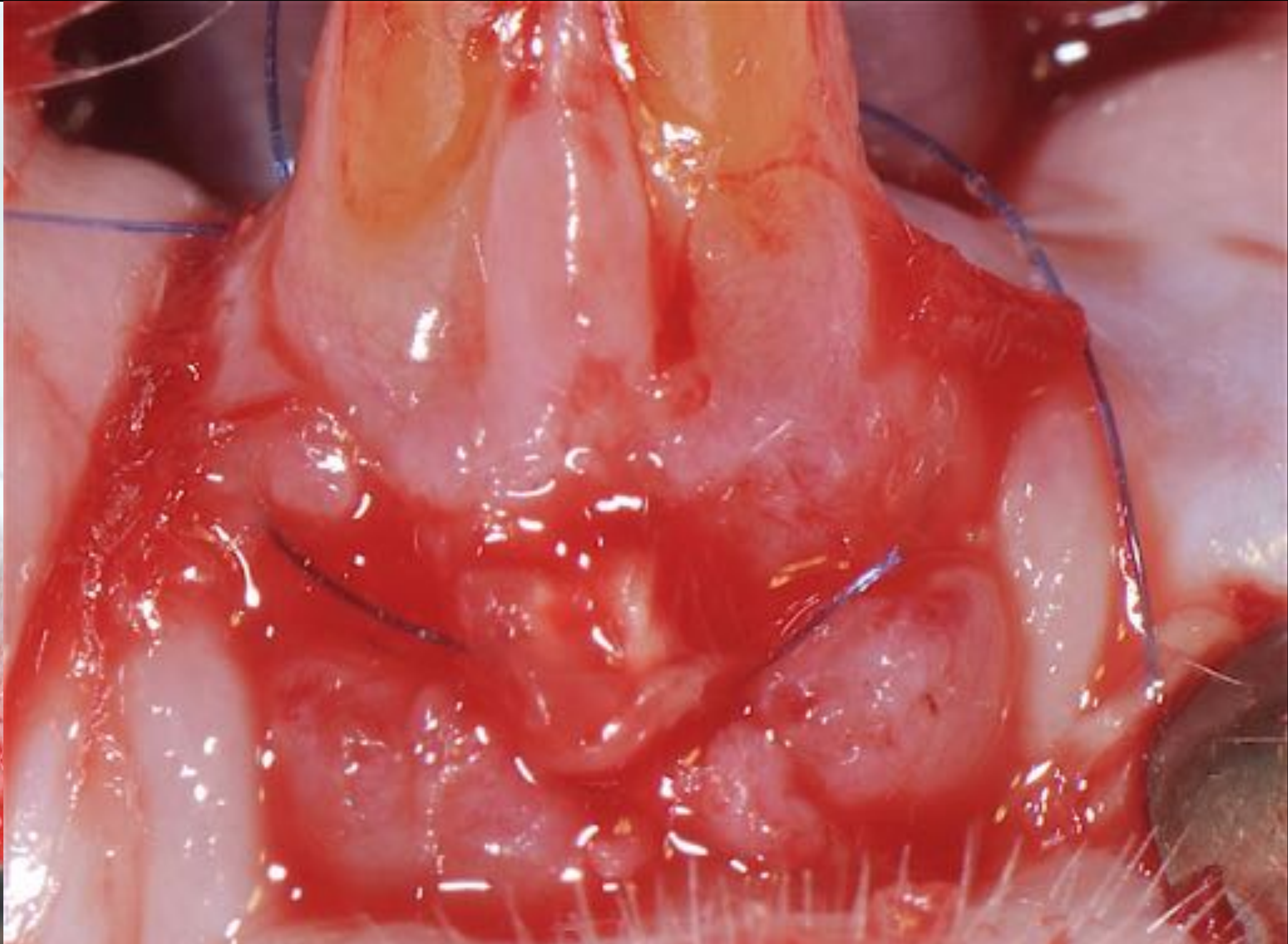
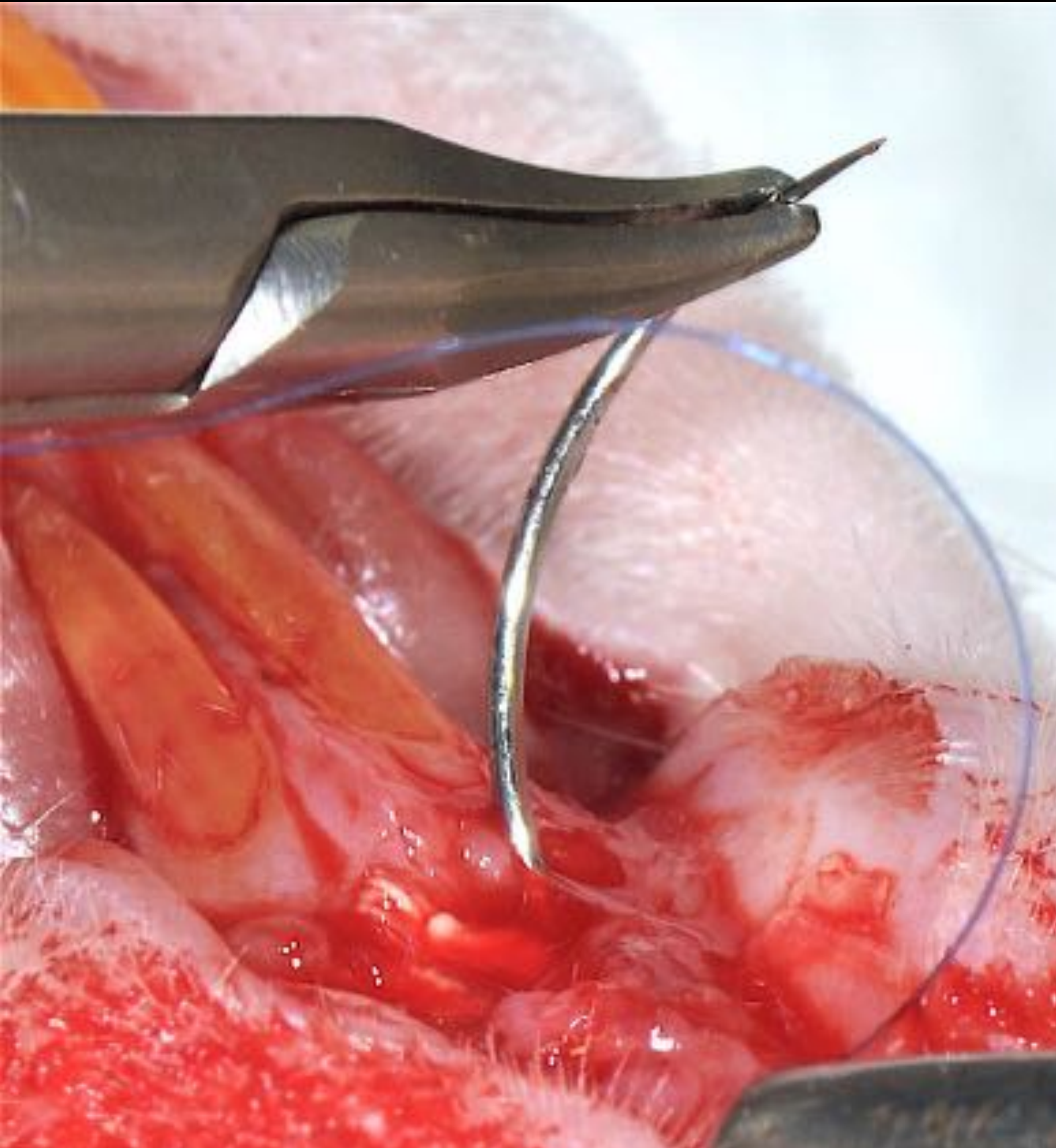1. Дизайн разреза: интрасулькулярный дизайн разреза параллельно корню зуба;
2. Отслаивание слизисто-мышечного лоскута;
3. Создание «кармана» в подслизистом пространстве;
4. Медикаментозная обработка операционной раны раствором Фитодент с корой осины и медными производными хлорофилла (Россия);
5. Подготовка аллотрансплантата ТМО: перфорация, регидратация физиологическим раствором;
6. Медикаментозная обработка операционной раны раствором Фитодент с корой осины и медными производными хлорофилла (Россия);
7. Фиксация аллотрансплантата в операционном поле узловыми швами по периметру;
8. Ушивание операционной раны двойным обвивным «кисетным» швом;
9. Фиксация СНЛ крестообразным вертикальным прижимающим швом.





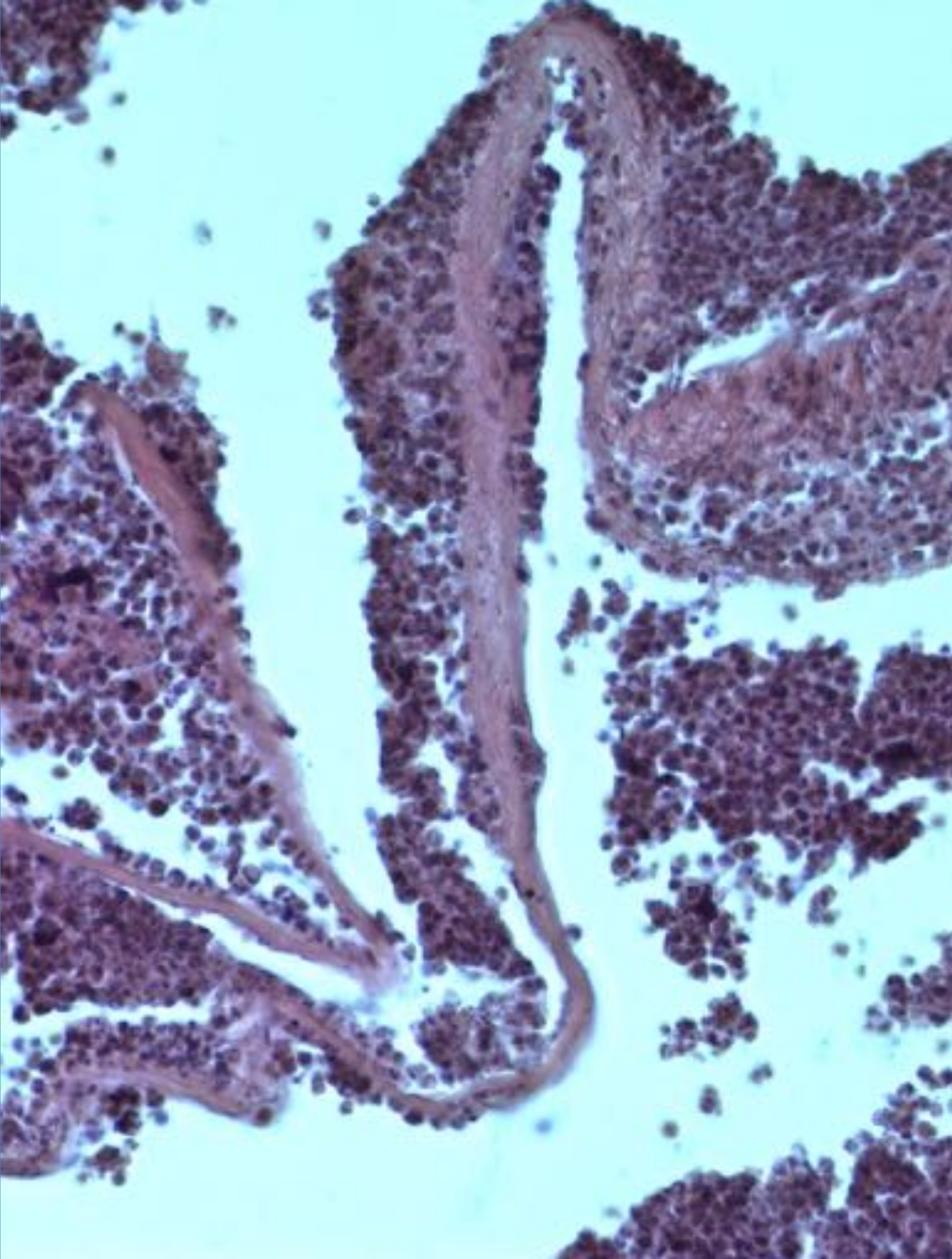
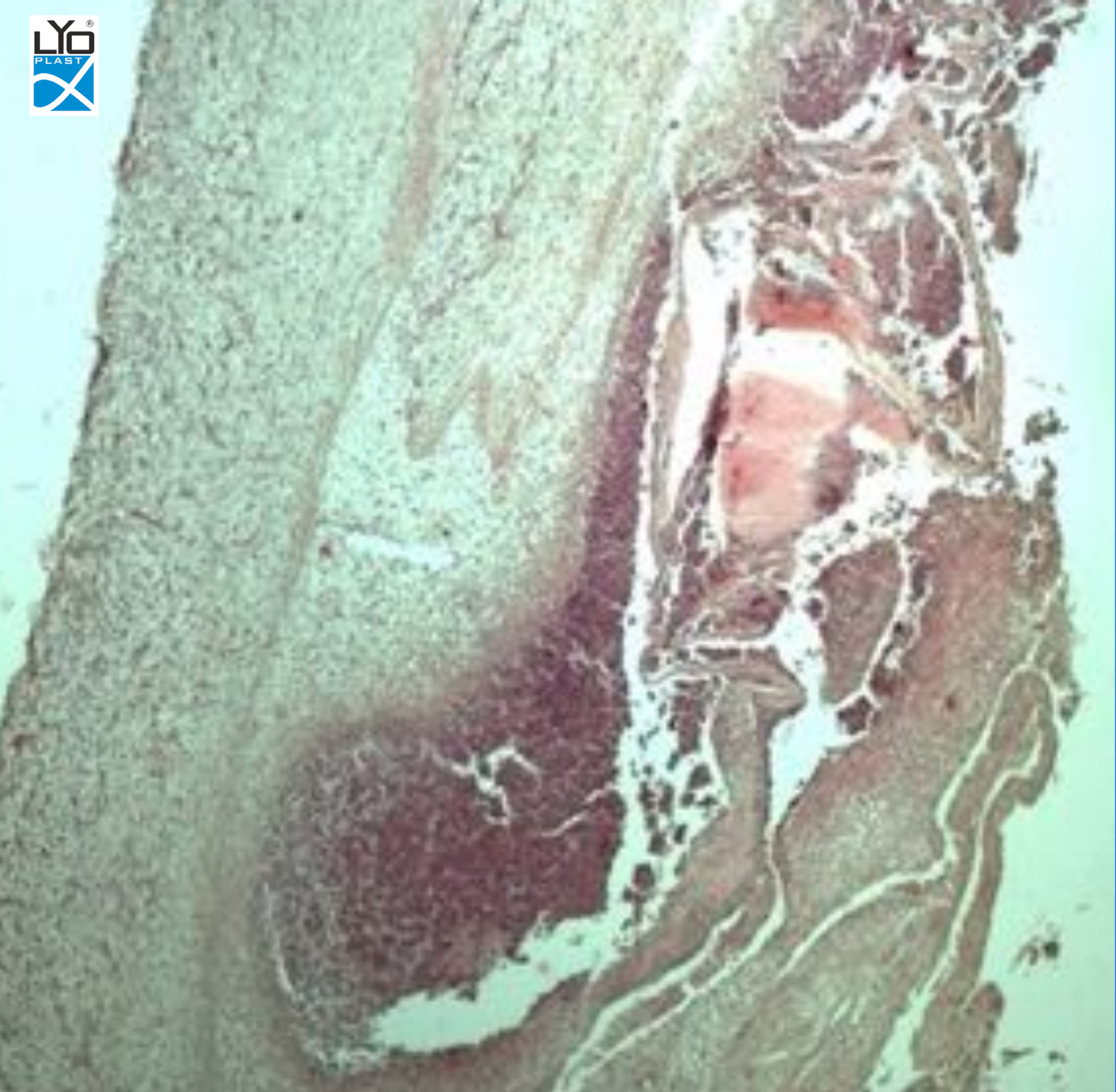








Гистологические препараты





Описание гистологических препаратов крысы

1. Препарат мягких тканей через 3 дня после операции. Зона установки dura mater.

Окраска гематоксилином и эозином. Увеличение - X40.

В центре препарата наблюдается локальная воспалительная реакция на имплантированный материал.

Виден трансплантат ТМО в средней части.

Отдаленные от места имплантации ткани без морфологических изменений.

Область имплантации отграничена от окружающих тканей четкой демаркационной линией, и представлена фрагментом ТМО, окруженным большим количеством сегментоядерных и палочкоядерных лимфоцитов.

Так же часто встречаются макрофаги.

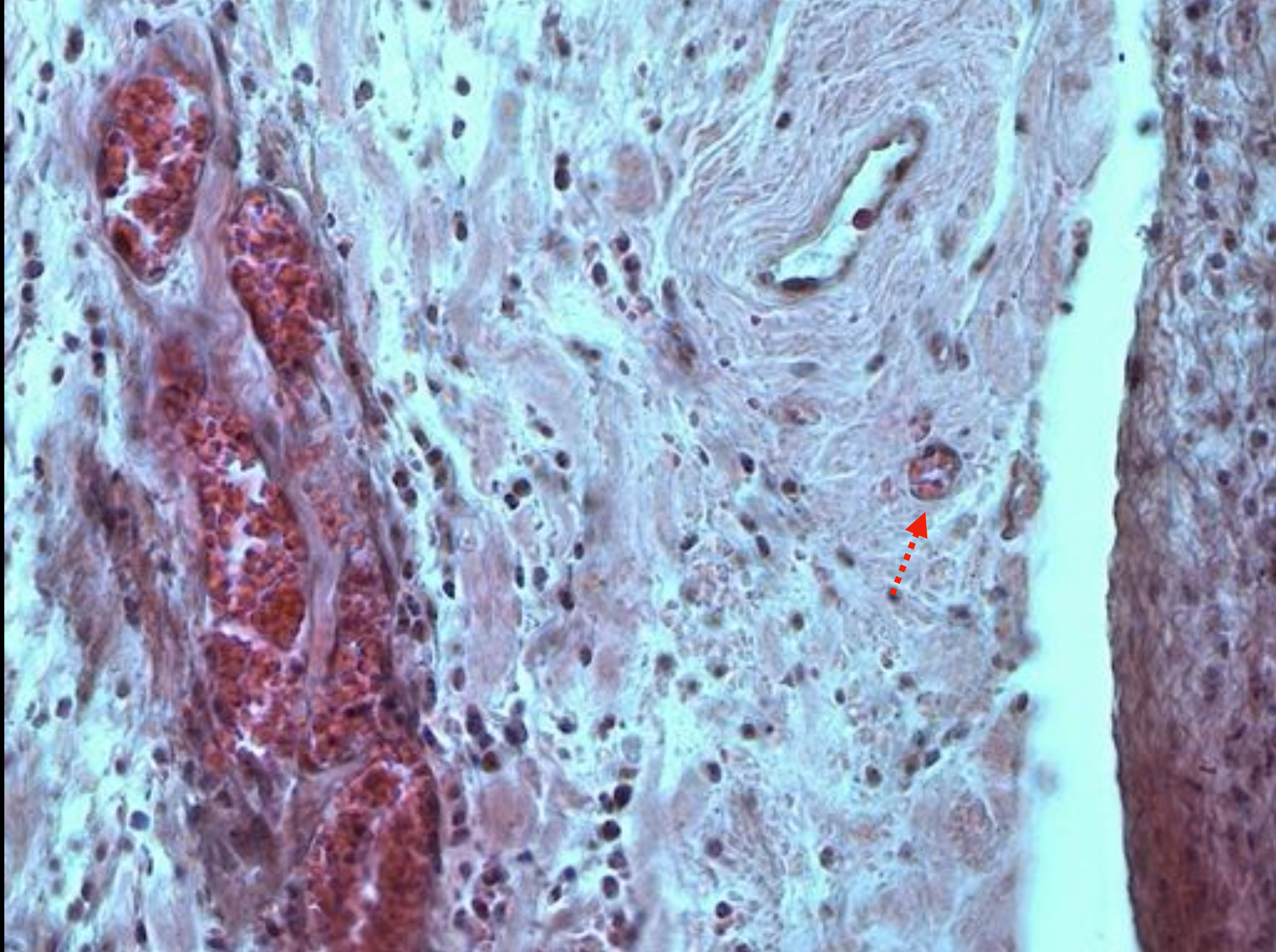
В пограничной области наблюдаются расширенные капилляры с явлением полнокровия. В их просвете визуализируется большое количество эритроцитов различной формы, плотно прилегающих друг к другу.

Выраженная нейтрофильная реакция на dura mater, присутствуют макрофаги, которые деградируют dura mater.

2. Препарат мягких тканей через 3 дня после операции. Зона установки dura mater.

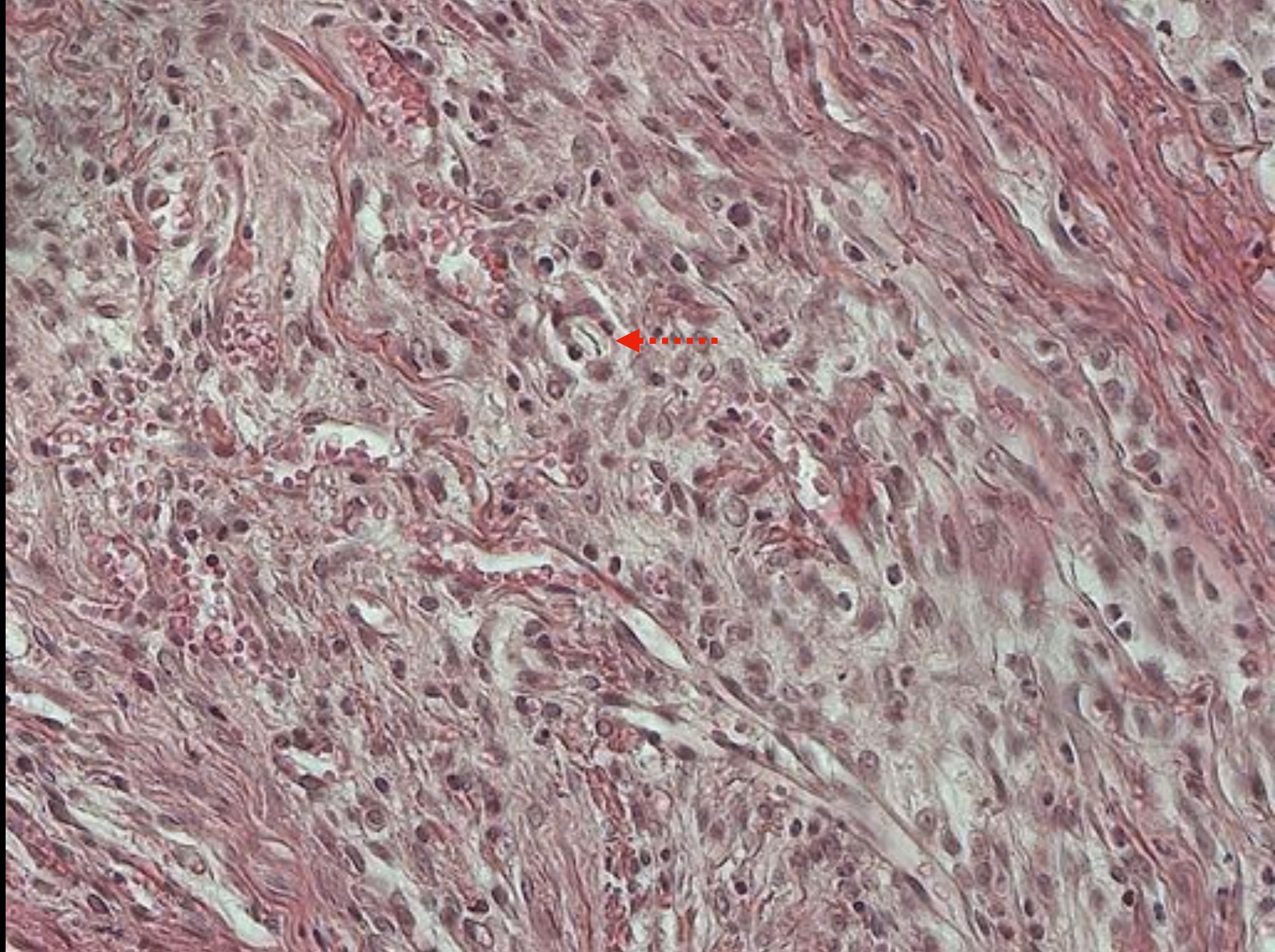
Окраска гематоксилином и эозином. Увеличение - X400.

Активная агрегация клеток на поверхности ТМО, много макрофагов со всех сторон от фрагмента ТМО.



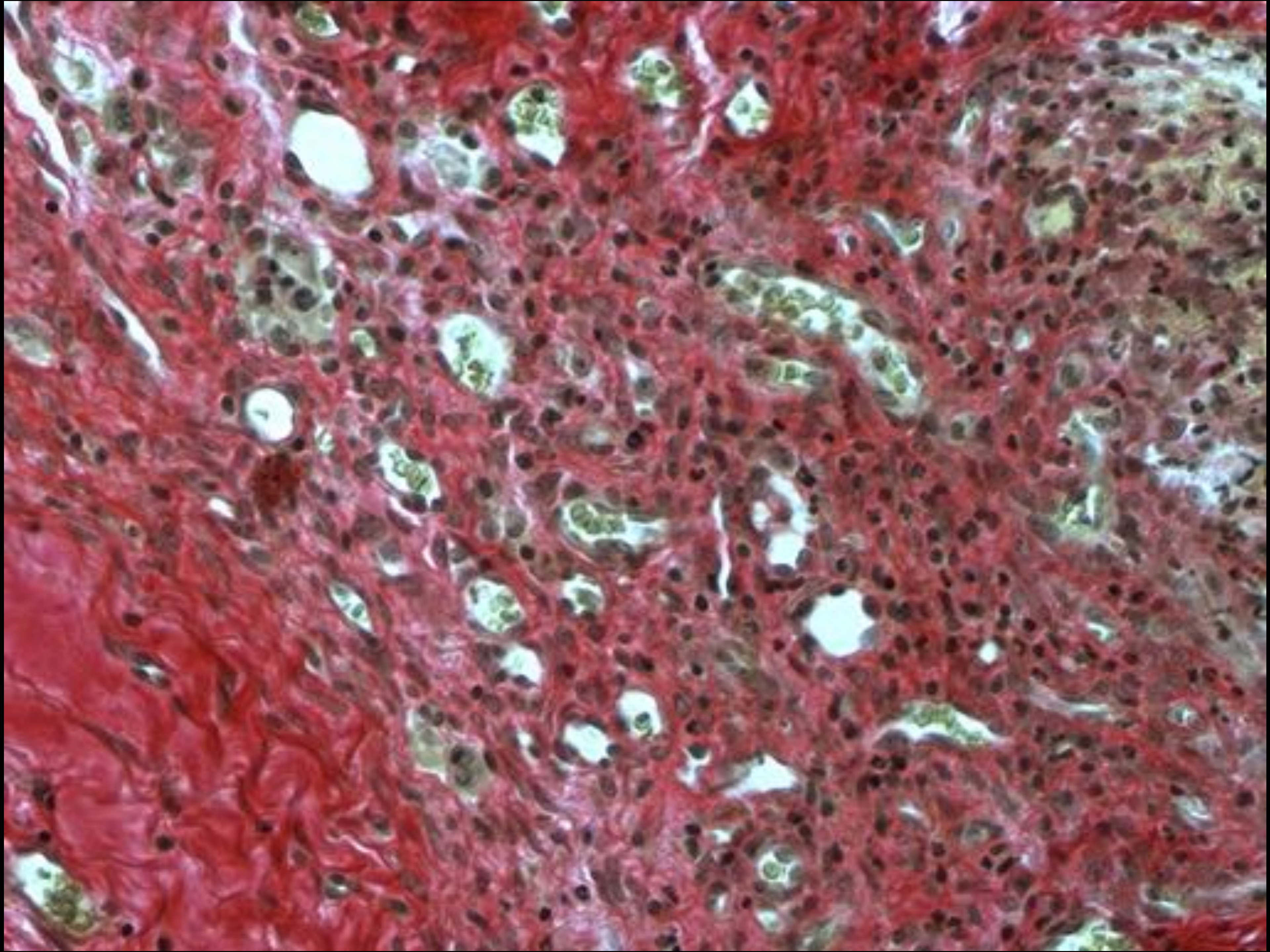


3. Препарат мягких тканей через 3 дня после операции. Dura mater. Окраска гематоксилином и эозином. Увеличение - X400. Сосуды микроциркуляторного русла (МЦР) резко расширены, наблюдаются застойные явления - стаз (краевое стояние эритроцитов). Визуализируется много макрофагов вокруг сосудов.



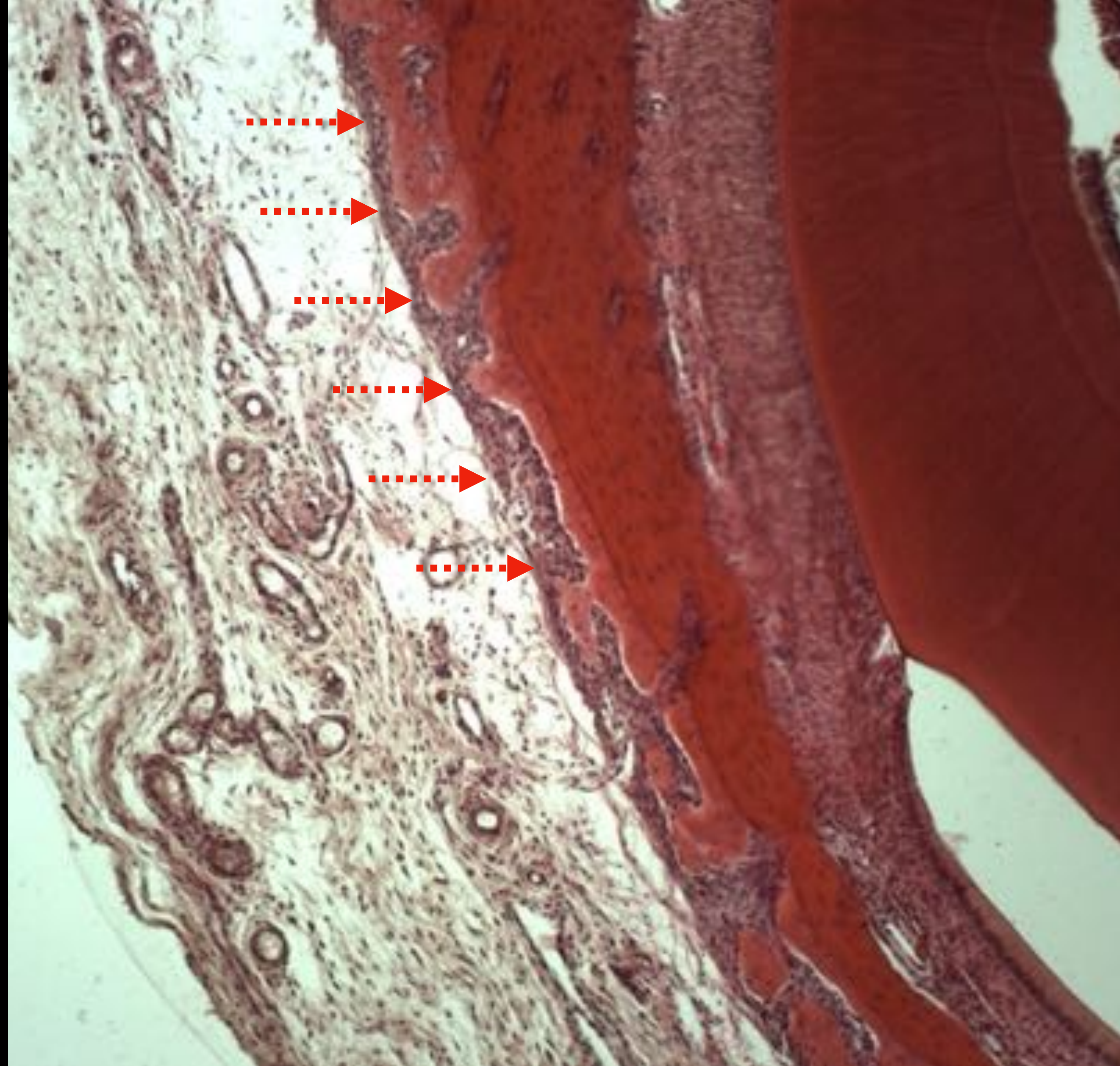


4. Препарат мягких тканей через 7 дней после операции. Dura mater. Окраска гематоксилином и эозином. Увеличение - X400. В центре препарата и в правой верхней части - фрагменты ТМО, подвергающиеся биодеградации. Активная васкуляризация в мягких тканях, большое количество вновь образованных сосудов. Признаков воспаления нет, сформирована молодая соединительная ткань. В самом центре - фрагмент шва.



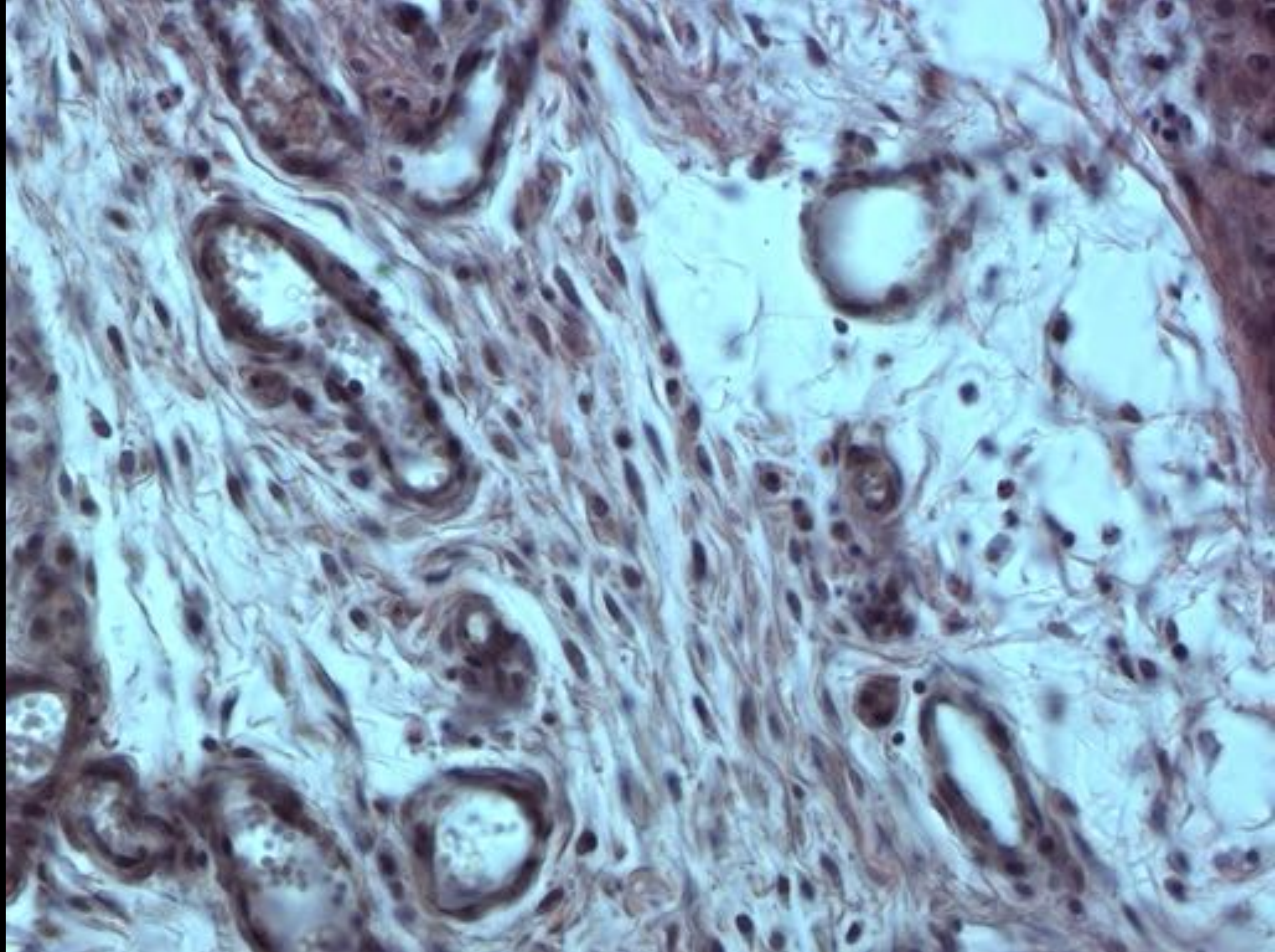


5. Препарат мягких тканей через 7 дней после операции. Контроль. Окраска пикрофуксином по Ван-Гизон. Увеличение - X400. Визуализируются волокна коллагена разной степени зрелости, о чем свидетельствует их толщина и интенсивность окрашивания. Много новых сосудов МЦР, в некоторых наблюдается стаз.



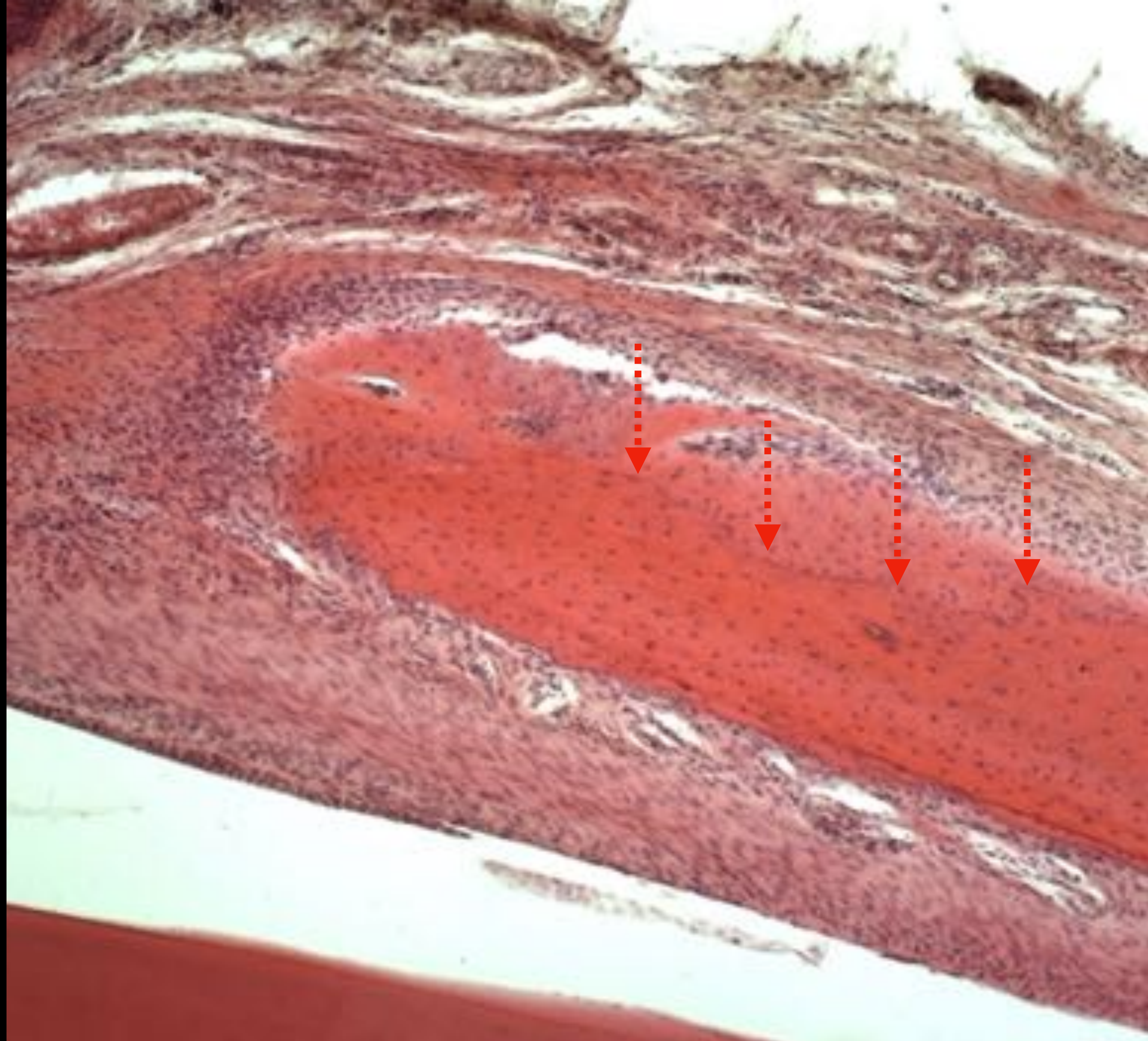


6. Препарат мягких тканей через 7 дней после операции. Окраска гематоксилином и эозином. Увеличение - X100. Зона установки ТМО dura mater. Препарат поперечного среза зуба, связки зуба, кости альвеолы и мягких тканей. Новая губчатая кость, линия отделяющая зрелую компактную кость от вновь образованной. Надкостница утолщена. Визуализируются клеточный и волокнистый слои периоста. Фибробластоподобные клетки, волокна коллагена. Активная васкуляризации мягких тканей, много молодых сосудов МЦР, процесс регенерации.



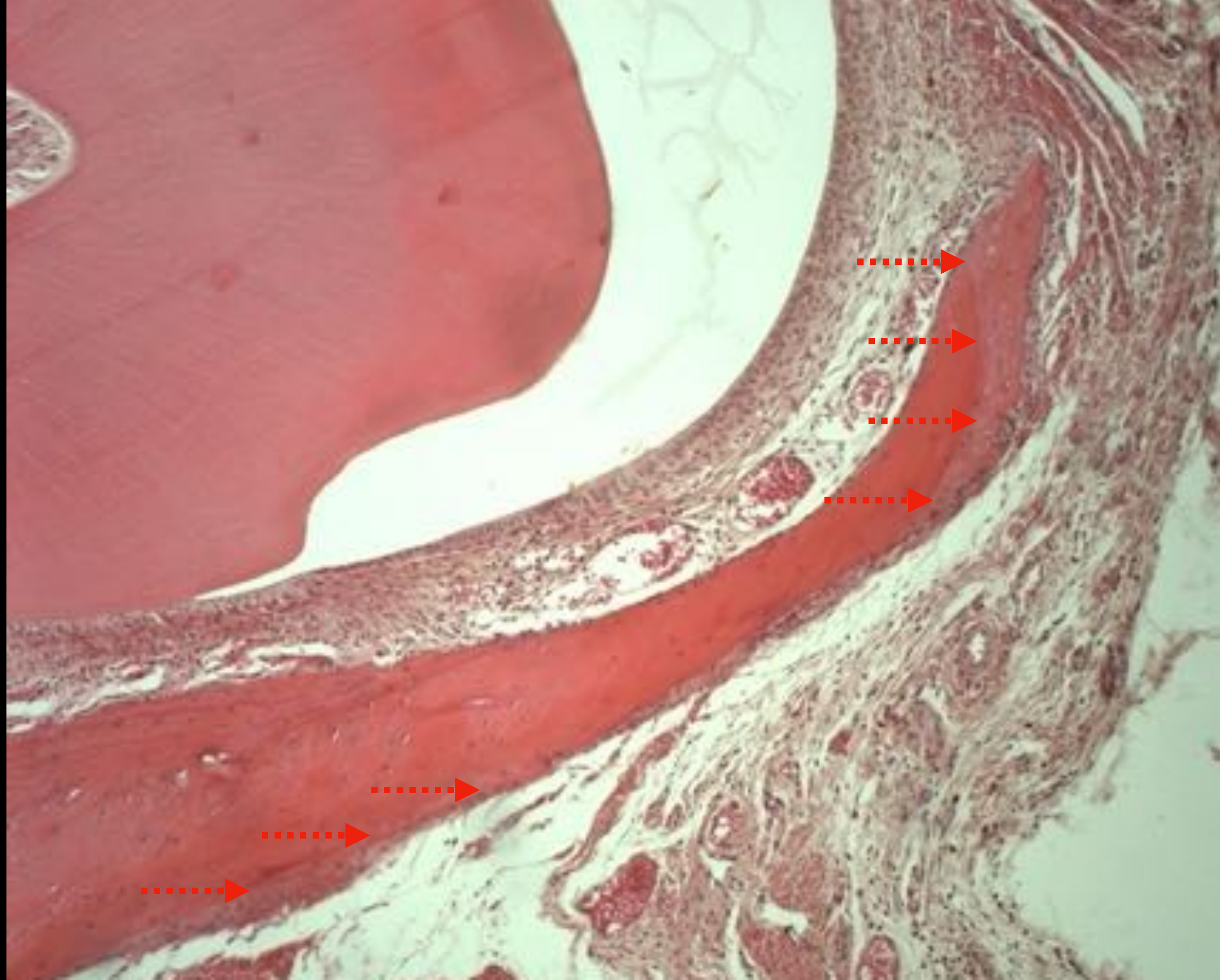


7. Препарат мягких тканей через 7 дней после операции. Dura mater. Окраска гематоксилином и эозином. Увеличение - X400. Множество сосудов, не все полнокровные. Волокна вновь образованного коллагена нитевидные. Присутствуют много фибробластоподобных клеток. Регенерация мягких тканей после операции. На данном сроке после операции процесс восстановления мягких тканей соответствует норме.





8. Препарат мягких тканей через 14 дней после операции. Dura mater.
Окраска гематоксилином и эозином. Увеличение - X100. Зона установки dura mater. Васкуляризация вестибулярно. Описание совпадает с препаратом 9.

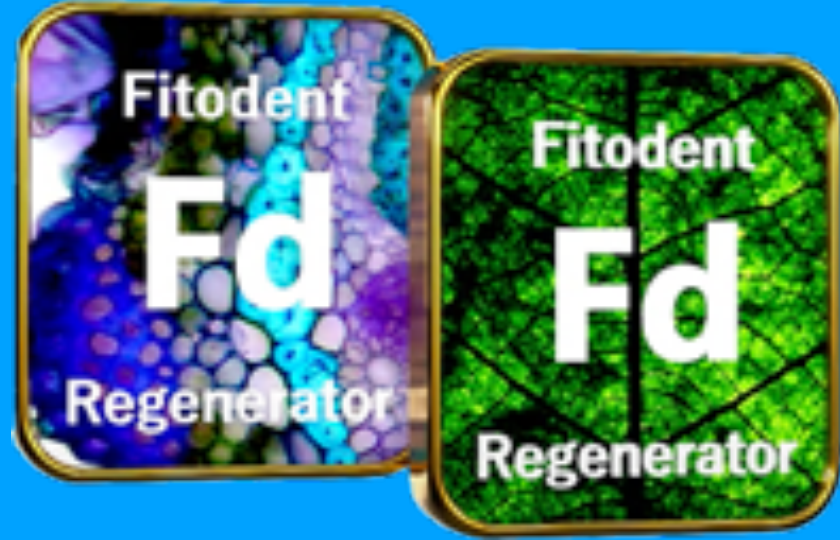



9. Препарат мягких тканей через 28 дней после операции. Контроль. Окраска гематоксилином и эозином. Увеличение - X100. Соответствует препарату 9. ТМО стимулирует процесс регенерации кости.

- 1.** Во всех группах исследования комплекс тканей формируется повторно: в группе контроля в пустой полости в строме, в группе исследования, - путем биодеградации и замещения пластического материала новыми тканями: костной и соединительной.
- 2.** Везде где пластический материал был установлен субпериостально - образовалась костная ткань, а где располагался в месте окружённом мягкими тканями - соединительная ткань.
- 3.** Утолщение (изменение) биотипа десны происходит в значительной мере за счёт травмы от операции, и также частично за счёт пластического материала в зоне отсутствия надкостницы.
- 4.** Сроки регенерации и замещения новыми тканями в обеих группах одинаковые.
- 5.** Реакция на операцию сопоставимая во всех группах, связана с хирургическим вмешательством.
- 6.** Аллогенный имплантат ТМО стимулирует оссификацию, образование кости происходит в более ранние сроки по сравнению с контролем.

- 1.** Во всех случаях применения пластического материала при хирургическом лечении рецессий десны оправдано устанавливать его субпериостально, формируя полнослойный СНЛ острым методом (скальпелем) для сохранения камбиального слоя периоста на лоскуте.
- 2.** При этом использование ТМО предпочтительно ввиду индукции оссификации.
- 3.** Восстановление/создание объёма костной массы замыкающей пластинки альвеолы вестибулярно оказывает поддержку мягким тканям десны вновь образованной связки зуба и препятствует образованию рецидива рецессии.
- 4.** Образование в зоне установки ТМО комплекса костной и соединительной тканей определяет стабильность результата хирургического лечения рецессий десны и благоприятный прогноз в долгосрочной перспективе: без осложнений и рецидивов.
- 5.** ТМО в измельченном виде может быть также использована как пластический материал в костных дефектах и при направленной тканевой регенерации.



БЛАГОДАРЮ ЗА ВНИМАНИЕ!

lyoplast.com lyoplast.ru russianboneblocks.ru хамомилла.рф +7(964)342-16-12

